Zur Kenntniss

einiger

anatomischer und physiologischer Besonderheiten am äusseren Urogenitalapparat der männlichen Schweine, mit besonderer Berücksichtigung des Präputialbeutels derselben.

Inaugural-Dissertation

zur

Erlangung der Doktorwürde

der

hohen philosophischen Fakultät

der

Universität Basel

vorgelegt

von

Paul Oehmke,

Thierarzt in Braunschweig.

Mit 1 Tafel.

Berlin 1897.

Gedruckt bei L. Schumacher.

Sonder-Abdruck aus dem Archiv f. wissensch. u. prakt. Thierheilk. Bd. 23. H. 2 u. 3. 1897.

Ein dem Schweine eigenthümliches, räthselhaftes Gebilde hat bisher die Aufmerksamkeit der Zoologen wenig in Anspruch genommen, obgleich dasselbe an ähnliche Einrichtungen bei anderen Säugethierarten erinnert und zu interessanten Vergleichen anregt. Nur die Veterinäranatomen haben dieses Gebilde bei Beschreibung des Harn- und Geschlechtsapparates des Schweines berücksichtigt und dasselbe als Nabelbeutel bezeichnet, welcher Namen wenig zweckentsprechend erscheint. Derselbe entspricht auch nicht den physiologischen Funktionen, welche einzelne Autoren dieser Ausbuchtung der Vorhaut beilegen, während die neueren deutschen anatomischen Lehrbücher sich auf die Angabe beschränken, dass die Bedeutung und der Zweck des Nabelbeutels nicht bekannt sei.

Die genauere Untersuchung dieses Gebildes bietet viel Interessantes, und wenn die Resultate meiner Untersuchungen auch nicht ganz vollständig erscheinen, so glaube ich doch der Wahrheit näher gekommen zu sein, wenigstens aber weiteren Forschungen etwas die Wege geebnet zu haben.

In der mir zugänglichen Literatur finde ich folgende Angaben über den Nabelbeutel[1]) des Schweines:

Ob Johnston (34) in seiner 1653 veröffentlichten Beschreibung der Geschlechtsorgane des Schweines mit den Worten: „in fine penis glandula rotunda“

---

1) Obwohl ich die Bezeichnung Nabelbeutel nicht für korrekt halte, will ich sie des besseren Verständnisses wegen zunächst beibehalten.

den Nabelbeutel gemeint hat, mag dahingestellt bleiben. Die älteste mir bekannt gewordene Notiz über den Nabelbeutel ist die von Viborg (49); derselbe spricht jedoch nur von einem „Beutel, der eine schleimartige Flüssigkeit enthält.“ Hering (20) scheint diese Angabe übersehen zu haben, denn er erwähnt: „einen in die Vorhaut mündenden Beutel, welchen er im Jahre 1823 zuerst fand.“

Leyh (7) nennt ihn einen sackartigen Behälter, dessen Inhalt eine eigenthümlich übelriechende, mit Harn vermischte, talgähnliche Flüssigkeit ist.

Gurlt (3) erwähnt einen kleinen, innen gefalteten Blindsack zu beiden Seiten der äusseren Vorhautöffnung, der mit der Höhle der Vorhaut in Verbindung steht, immer etwas von dem ausfliessenden Harn enthält, und daher zur Bildung von Vorhautsteinen oft Veranlassung giebt. Brühl (44) erhebt Einwendungen gegen diese Beschreibung und gegen die einiger französischer Autoren, von denen Lacauchie (1847) den Nabelbeutel entdeckt haben will und die einzige existirende Specialabhandlung über denselben: „Sur une disposition particulière de l'appareil urinaire chez le cochon domestique“, geliefert hat. Er bemüht sich in dieser Schrift den Nachweis zu führen, dass dem Nabelbeutel eine wichtige Rolle bei der Harnentleerung zufällt. Seinen Ausführungen schliessen sich alle späteren französischen Anatomen, wie Colin (16), Milne Edwards (14), Rigot und Lavocat (11), Chauveau (15) und Arloing (18) ohne Ausnahme und von deutschen Autoren Brauell (42) an. Auch Bendz (19) scheint diese Meinung zu theilen, denn derselbe spricht von den Vorhautsäcken, die beim Uriniren mit Urin gefüllt und darauf durch die Kontraktion der Vorhautmuskeln wieder entleert werden.

Franck (6), welchem sich Wilkens (24) anschliesst, bezeichnet den Nabelbeutel nicht mehr als ein Reservoir für den Urin, lässt aber die Vorhautmuskeln als Presse auf denselben wirken, ebenso Ellenberger und C. Müller (5). Die Grösse des Nabelbeutels geben die meisten Anatomen als die eines Hühnereies an, nur Ellenberger und Müller bezeichnen ihn als bis gänseeigross.

Leisering (10), Eichbaum (26), Ellenberger und C. Müller erklären den Nutzen des Nabelbeutels für unbekannt. Leisering will in demselben öfters Harnsteine gefunden haben, die den Abfluss des Urins hindern, normal solle er eine schmierige übelriechende Masse enthalten. Dasselbe erwähnt F. Müller (9), nach welchem die letztere aus Harn und Hauttalg besteht.

Von den Zoologen erwähnt nur R. Wagner den Nabelbeutel, und zwar mit den Gurlt'schen Worten, Cuvier (12) und Buffon (17) haben ihn wohl noch nicht gekannt, aber er findet auch keine Erwähnung in den vergleichend-anatomischen Werken von Huxley, Owen, Fischer, Meckel, Schreber, Siebold, Schmidt, Nuhn, Pagenstecher, Gegenbaur, Wiedersheim, Claus und Hertwig.

Wer den Namen „Nabelbeutel“ vorgeschlagen hat, ist nicht bekannt, zuerst gebraucht wurde derselbe von Hering (20) und sodann von fast allen deutschen Anatomen bis heute, nur Branell bedient sich der Bezeichnung Präputialbeutel. Die nicht deutschen Anatomen gebrauchen fast durchweg bessere Bezeichnungen, z. B. die französischen Autoren „poche préputiale, cavité préputiale, vessie préputiale. Bendz (19) nennt das Gebilde „Forhuudsaekkene“ welchen Ausdruck Fock (23) mit der Bezeichnung „Vorhautsäcke“ (Sacci praeputiales) übersetzt hat.

I. Anatomische Untersuchungen.

Zur Untersuchung von Geschlechtsorganen männlicher Schweine bot das hiesige städtische Schlachthaus reichlich Gelegenheit; es sind etwa 165 Nabelbeutel von geschlachteten Thieren der verschiedensten Grösse, theils in frischem, theils in konservirtem Zustande untersucht worden. Ausserdem standen mir 4 Nabelbeutel von Wildebern zur Verfügung. Frische Objekte erwiesen sich ungeeignet zur Gewinnung einwandsfreier topographisch-anatomischer Resultate, weil bei den schlaffen Gebilden die Lageverhältnisse der verschiedenen Oeffnungen nicht mit Sicherheit festzustellen waren. Lediglich zur Feststellung des Inhalts, sowie der Beschaffenheit der inneren Auskleidung wurden Objekte im frischen Zustande präparirt. Alle weiteren Untersuchungen wurden an theils in 95 proc. Alkohol, theils in 10 proc. wässeriger Formalinlösung gehärteten Nabelbeuteln vorgenommen. Die Formalinlösung ist viel wohlfeiler und erhält die Präparate lange Zeit in tadelloser Beschaffenheit, hat jedoch nicht den Härtungseffekt wie der Alkohol, der deswegen auch für speciellere anatomische Untersuchungen und besonders zur Herrichtung der für Abbildungszwecke bestimmten Präparate ausschliesslich Verwendung fand.

Um den Innenraum des Nabelbeutels und besonders sein Lageverhältniss zur Vorhaut genauer zu veranschaulichen, wurden sämmtliche Objekte (nach Unterbindung des Vorhautschlauches ca. 5 cm hinter dem Nabelbeutel) mit 95 proc. Alkohol mittels einer Injektionsspritze prall gefüllt und darauf auch die äussere Vorhautöffnung schnell unterbunden. Das ganze Gebilde wurde sodann auch von aussen durch Einlegen in Alkohol von gleicher Koncentration gehärtet. Nach acht Tagen liessen sich dann sowohl von aussen die genauesten Präparationen vornehmen, als auch am Durchschnitt die inneren Verhältnisse so zu sagen in situ — wenn auch in etwas gespanntem Zustande — überschauen und durch die an verschiedenen Nabelbeuteln gemachten Längs- und Querschnitte genügend veranschaulichen. Zur Präparation der den Nabelbeutel umgebenden Fortsetzung des Vorhautmuskels wurde die Bauchdecke eines Ebers (vom Brustbein, dem Ursprung des betr. Muskels an, bis zu den Geschlechtstheilen ausgeschnitten) verwendet, und der Nabelbeutel zur Erleichterung der Präparation durch Injiciren von 95 proc. Alkohol in Spannung erhalten.

Bei den zur Anfertigung von Abbildungen bestimmten Präparaten legte ich Werth darauf, die natürlichen Lageverhältnisse des Nabelbeutels möglichst getreu zu erhalten. Zu diesem Zwecke wurden die Bauchdecken eines geschlachteten Ebers und eines Kastraten herausgeschnitten, die Nabelbeutel mit Alkohol bis zu starker Spannung gefüllt und hierauf die Präparate behufs vollkommener Erhärtung für den Durchschnitt mehrere Tage lang der Kühlhaustemperatur (+ 1 bis 3° C.) ausgesetzt. Die darauf vollkommen erstarrten, aber noch gut schneid-

baren Bauchwände wurden genau in der Medianebene gespalten und gleich darauf die Lageverhältnisse des Nabelbeutels in der Bauchwand photographisch fixirt. Nach diesen konservirten Präparaten und nach dem photographischen Bilde konnten Zeichnungen angefertigt werden, die den natürlichen Verhältnissen entsprechen.

1. Präputium. Das Präputium der männlichen Schweine ist in den Lehrbüchern der Veterinäranatomie so ausführlich beschrieben, dass ich mich auf die von diesen Beschreibungen abweichenden Resultate meiner Untersuchungen beschränken kann.

Auffallend erscheint nur die in allen Lehrbüchern enthaltene Angabe, dass die Vorhaut des Schweines eng sei. Das ist nur richtig für den hinteren röhrenförmigen Theil der Vorhaut, welcher den Penis nach Art einer Scheide umgiebt (Fig. I. P.r.). Eine in keinem anatomischen Lehrbuche erwähnte Querfalte bezeichnet die Stelle, hinter welcher beim lebenden Thier regelmässig die Spitze des nicht erigirten Penis liegt und bewirkt naturgemäss eine ringförmige Verengung (Fig. I. P.q.). Vor dieser Stelle erweitert sich die Vorhaut geradezu sackförmig (Fig. I, P.s.), um sich dann wieder trichterartig zu dem Ostium praeputiale zu verengern (Fig. I, o.p.). Hinter der ringförmigen Verengerung umgiebt sie den Penis scheidenartig, um sich dann auf denselben als viscerales oder Penisblatt umzuschlagen. Man kann mithin am Präputium der Schweine deutlich einen hinteren, engen, röhrenförmigen (Fig. I, P.r.) und einen vorderen, weiten, sackförmigen Theil (Fig. I, P.s.) unterscheiden. Die innere Auskleidung der Vorhaut liegt in dem letzteren bis zur erwähnten Querfalte in Falten, die nach dem Ostium praeputiale konvergiren und in regelmässige Längsfalten auslaufen. Im engen Theile des Präputialsackes ist die innere Vorhautlamelle hinter der Querfalte mit zahlreichen, dicht stehenden hirsekorngrossen Papillen besetzt, die nach hinten zu allmählich kleiner und seltener werden, um sich bis zur Umschlagstelle der Vorhaut ganz zu verlieren (Fig. I, p.). Etwa 2 cm vor und über der Querfalte zeigt die dorsale Wand des röhrenförmigen Theiles der Vorhaut, da wo sie sich zu der Decke des sackförmigen Theiles auszubreiten beginnt, die ziemlich beträchtliche, aber durch lockere Falten fast verschlossene Eingangsöffnung in den Nabelbeutel (Fig. I, o.b.).

2. Nabelbeutel. Der Nabelbeutel ist eine dem männlichen Schweine eigenthümliche, von der dorsalen Wand des weiten Theiles der Vorhaut ausgehende sackartige Ausbuchtung der letzteren, welche beim ausgewachsenen Eber fast die Grösse und Form von zwei an-

einander gelegten Gänseeiern erreichen kann. Denkt man sich aus der Berührungsfläche eines jeden solchen Eies ein ovales Stück von reichlich der halben Grösse des Eies entfernt, und die beiden Eier so aufeinandergepasst, dass deren Innenräume durch die entstandene weite Oeffnung gewissermassen zu einem in der Medianebene etwas eingeengten Hohlraum zusammenfliessen, so erhält man eine richtige Anschauung von der Grösse und Gestalt des Nabelbeutels bei einem ausgewachsenen Eber.

Die Lage des Nabelbeutels veranschaulicht man sich am besten durch die Vorstellung, dass die Vorhaut in ihrem weiten, nach aussen führenden Endtheil nicht eine geschlossene Röhre bildet, sondern sich ca. 4 cm vor dem Ostium praeputiale an der dorsalen Wand zu einem beträchtlichen grossen Beutel ausstülpt (Fig. I, Nb.). Letzterer erstreckt sich zwischen Bauchwand und Präputium in seiner Hauptrichtung nach hinten, läuft also dem röhrenförmigen Theil der Vorhaut entgegen und breitet sich dicht dorsalwärts von derselben aus, wobei das Mittelstück seiner ventralen Wand sich mit der Vorhaut durch Bindegewebe verbindet (Fig. I, v.b.), während der zu beiden Seiten des Vorhautcylinders liegende Raum durch ein Fettpolster ausgefüllt wird.

Der Nabelbeutel zeigt im Wesentlichen denselben Aufbau wie die Vorhaut und besteht aus dem Epithel, einer zarten bindegewebigen Innen- und einer derben dickeren bindegewebigen Aussenschicht; letztere ist besonders reich an Blutgefässen, welche von der A. epigastrica inferior abgegeben werden und in einem reich verzweigten Netz die Wand des ganzen Nabelbeutels durchziehen (Fig. I, s.).

Die innere Auskleidung des Nabelbeutels bildet eine der eben beschriebenen Aussenschicht locker aufliegende, glänzend silberweisse bis gelblich-weisse, bisweilen im trockenen Zustande farbenspielende papierdünne Haut. Dieselbe liegt in zahlreichen, unregelmässigen Falten und Runzeln und lässt sich von der Aussenschicht ohne grosse Mühe im Zusammenhang bis zur Eingangsöffnung abziehen, wo sie, mit der Unterlage fester verbunden, sich in die innere Auskleidung des Vorhautraumes fortsetzt.

Beide, die Wand des Nabelbeutels darstellenden Schichten, sind gänzlich frei von Muskelfasern. Dagegen hat der Nabelbeutel eine aus blassrothen, in der Längen- und in der Querrichtung verlaufenden Bündeln bestehende eigene Muscularis, die eine seiner Form genau entsprechende, von der derben bindegewebigen Stützsubstanz in toto

leicht abziehbare Membran darstellt. Nach aussen von dieser Muskelschicht liegt eine noch stärker entwickelte, den Nabelbeutel gleichfalls total einschliessende muskulöse Hülle, die aber streng genommen nicht zum Nabelbeutel gehört, sondern eine Fortsetzung des vorderen Präputialmuskels (s. S. 10) ist.

An dem prall aufgeblasenen oder injicirten Nabelbeutel wird eine Zweitheilung durch eine in der Medianlinie von vorn nach hinten laufende Einschnürung angedeutet, welche am geöffneten Nabelbeutel noch auffallender als eine unvollkommene, bei den einzelnen Individuen in verschiedenem Grade entwickelte mediane Scheidewand hervortritt (Fig. I, s.). Letztere ist sichelförmig, in der Mitte niedriger als an beiden Enden und läuft schliesslich an der Eingangsöffnung des Nabelbeutels in 2 Falten aus. Die Höhe und Stärke dieser Scheidewand ist sehr variabel. Gewöhnlich fand ich sie $^1/_2-1$ cm hoch, bei zwei Exemplaren fehlte sie ganz, in einem Falle erreichte sie, und zwar in ihrem vorderen Theile, eine Höhe von 2,5 cm.

Die Ausdehnung und Grösse des Nabelbeutels variirt auch bei gleichaltrigen und gleichgrossen Thieren ausserordentlich. Während bei einem vier Jahre alten Yorkshire-Eber von 225 kg Lebendgewicht folgende Masse (an einem Gipsabguss gemessen) festgestellt wurden: Länge 9 cm, Breite $12^1/_2$ cm, Höhe 6 cm; Querumfang 30 cm, Längsumfang $22^1/_2$ cm, war der Nabelbeutel eines jung kastrirten $1^1/_2$jährigen Thieres derselben Rasse von 240 kg Lebendgewicht, nur von der Grösse zweier Taubeneier, dagegen der eines sechs Wochen alten, nur ca. 15 kg schweren Eberferkels derselben Rasse noch etwas grösser als bei dem zuletzt genannten Thiere. Durch die Untersuchungen von ca. 165 Nabelbeuteln von Schweinen der verschiedensten Rassen und Grössen wurde sicher festgestellt, dass der Nabelbeutel nur beim Eber zu seiner normalen Entwickelung gelangt, während er bei Jungkastraten im Wachsthum zurückbleibt[1]). Kryptorchiden und Altkastraten verhalten sich hierin wie Eber.

Die Eingangsöffnung des Nabelbeutels ist am stark gespannten Präparat kreisrund und im Vergleich zu der äusseren Vorhautöffnung von beträchtlicher Weite. Ihre Ränder sind schlaff, so dass sie bei grossen Exemplaren leicht zwei Finger passiren lässt. Normal liegen

1) Ich verwende diese Bezeichnung für Thiere, die im frühesten Lebensalter kastrirt worden sind, im Gegensatz zu solchen, bei denen dies erst im höheren Alter gesehah, und die ich Altkastraten nennen werde.

jedoch die lockeren, stark gefalteten Ränder so dicht aneinander, dass der Eingang fast verschlossen erscheint. Zum besseren Verständniss der Lage und Beschaffenheit der Oeffnung muss man sich vorstellen, dass die obere, annähernd halbcylindrische Wand des weiten Vorhautsackes direkt in die obere Wand des Nabelbeutels übergeht (Fig. I und II, o.b.) und mit ihrer Rundung die obere Begrenzung der Eingangsöffnung bildet. Bemerkenswerth ist jedoch, dass sich auch hierin bei Ebern und Jungkastraten charakteristische Verschiedenheiten feststellen lassen. Während bei Ebern die Peripherie der Nabelbeutelöffnung in schräger Richtung von hinten und unten nach oben und vorn gelegen ist (Fig. und Schema I, o.b.), zeigt sie bei Jungkastraten eine fast senkrechte (Fig. und Schema II, o.b.), ja sogar darüber hinausgehende Stellung und liegt in der Vorhaut viel höher, gerade als wenn der Nabelbeutel um seine Transversalachse eine Drehung erhalten hätte, bei welcher der vordere Theil mit seiner Oeffnung etwas gehoben wurde.

Die Nabelbeutel, welche ich vom Wildschwein zu untersuchen Gelegenheit hatte, zeigten wenig Abweichendes von denen des Hausschweines. Sie waren etwas kleiner als die zahmer Eber und hatten eine mehr rundliche als ovale Form, indessen waren diese Abweichungen nicht bedeutender als solche, welche auch beim Hausschwein zu beobachten sind.

3. Penis. Dass derselbe, wie der Penis der Wiederkäuer, eine Sförmige Krümmung macht, sowie dass sein vorderes Ende schraubenförmig gewunden und ohne Eichel ist, wird in den anatomischen und auch in einzelnen zoologischen Werken erwähnt. Richtiger ist wohl die von Franck(6) gebrauchte Bezeichnung „korkzieherförmig“, nur mit dem Unterschiede, dass beim Penis die Windungen nach links gerichtet sind (Fig. I, P.). Die Harnröhre verläuft an der ventralen Fläche des Penis, ihre Oeffnung bildet einen etwa 1 cm langen und ca. 2 mm kaudalwärts von der Spitze des Penis (Fig. I, u) gelegenen Schlitz.

Die Länge des Penis beträgt beim ausgewachsenen Eber 45 bis 50 cm. Bei der Erektion wird die Sförmige Biegung gestreckt, nach derselben aber durch die Wirkung der Afterruthenmuskeln wieder hergestellt. Letztere sind zwei an der unteren Fläche des zweiten Kreuzbeinwirbels entspringende und dort gut bleifederstarke, dann etwas dünner werdende rundliche, blassgelbe Muskelbäuche, die von einer häutigen, zugleich den Penis umhüllenden Scheide zusammengehalten werden und sich mit ihren Endfasern in einer Ausdehnung von 6 bis

7 cm jederseitig an den Penis anheften. An drei mir vorliegenden Präparaten von alten Ebern heftete sich der linke Muskel 4—6 cm der Spitze des Penis näher an als der rechte. Die Entfernung der Anheftung von der letzteren betrug 25 bezw. 31 cm, die Länge der Muskeln bei drei von mir untersuchten alten Ebern 40—60 cm. Bei Kastraten waren die Muskeln erheblich schwächer und fast sehnenartig weiss.

Bei Ebern, Kryptorchiden und Altkastraten liegt die Ruthe locker in der Vorhaut (Fig. I, P.), so dass sie sich leicht von hinten her herausschieben lässt. Dies erwies sich bei zahlreichen Versuchen, die ich an Jungkastraten machte, unausführbar. Die nähere Untersuchung ergab als Ursache dieser Erscheinung, dass bei diesen Thieren die Ruthe in ihrem ganzen Verlauf mit der Wand des röhrenförmigen Theils der Vorhaut fest verlöthet war, und nur der etwa 1 cm lange Spitzentheil lag frei in der Vorhaut (Fig. II, P.). Erst wenn dieser mit einer Pincette gefasst und der Penis kräftig herangezogen wurde, löste sich die feste Verklebung und trat das in diesem Falle stets rauhe Penisblatt der Vorhaut zu Tage. Bei Jungkastraten war die spiralige Windung des Ruthenendes nur im geringen Grade vorhanden (Fig. II, P.).

4. Präputialmuskeln. Die von den Veterinär-Anatomen als Vorhautmuskeln, Vorwärts- bezw. Rückwärtszieher der Vorhaut (Mm. praeputiales, M. attractor et retractor praeputii) bezeichneten Muskeln der Wiederkäuer zeigen bei dem Schweine erhebliche Abweichungen, zunächst insofern, als nur ein Vorwärtszieher vorhanden ist, und ein Rückwärtszieher (ebenso wie bei den Fleischfressern) fehlt. Bei dem Pferde sind weder die Vorwärts- noch die Rückwärtszieher vorhanden.

Die Vorwärtszieher entspringen in der Gegend des Schaufelknorpels und bilden zunächst einen platten, ca. 8 cm breiten, an den Seitentheilen blassrothen Muskel, der etwas breiter werdend, und den medianen Theil der Bauchwand bedeckend, gerade nach hinten läuft. Vor der Nabelgegend theilt er sich in zwei Bäuche, die nach hinten divergiren, um an die entsprechende Hälfte des Nabelbeutels zu treten, ihn ringförmig zu umfassen und hinter demselben wieder zusammenzu fliessen. Am Nabelbeutel spaltet sich jeder Muskelbauch in zwei Blätter, die sich mit den korrespondirenden der anderen Seite durch eine Membran vereinigen. In letztere strahlen die jederseitigen Muskelfasern hinein, wodurch ein muskulös-häutiger Sack gebildet wird, der sich der Form des Nabelbeutels genau anpasst und sich in toto

von demselben abpräpariren lässt. Bemerkenswerth ist, dass keine Fasern von den Muskeln nach der Vorhaut hinziehen. Die die beiderseitigen Muskeln verbindende membranöse Platte lässt den grössten Theil der unter dem Nabelbeutel in der Medianebene verlaufenden Vorhaut unbedeckt.

Der von dieser muskulös-häutigen Hülle frei präparirte Nabelbeutel enthält noch weitere muskulöse Bestandtheile, die ich als eigene Muskulatur des Nabelbeutels bezeichnen will. Die Bündel der letzteren sind zarter und blasser als die der vorher erwähnten Muskeln und verlaufen in der Längs- und in der Querrichtung. Die stärksten Bündel gehen aus der Vereinigungsstelle der vorher beschriebenen Muskeln hinter dem Nabelbeutel hervor und verlaufen zu beiden Seiten der Vorhaut nach vorn, ohne in letztere einzutreten. Eine noch zartere Lage von Muskelbündeln lässt sich von der dorsalen Längsrinne des Nabelbeutels aus nach jeder Seite hin verfolgen, bis die Fasern, auf die ventrale Fläche des Nabelbeutels übergehend, senkrecht an die eben beschriebenen Längsfasern herantreten und daselbst endigen.

Als ich ein Präparat, nachdem es acht Tage in 10proc. Formalinlösung gelegen hatte, wieder untersuchte, gelang es mir, die anscheinend innige Verbindung der Vorhaut mit der unteren Wand des Nabelbeutels vollkommen zu lösen, und so zum ersten Mal den Nabelbeutel in seiner eigentlichen Form und Eigenschaft, nämlich als Ausstülpung der Vorhaut zu sehen (Schema von Fig. I u. II). Nachdem ich mit Erfolg versucht hatte, die Anheftung der eigenen Muskulatur in der dorsalen Medianebene des Nabelbeutels zu lösen, liessen sich die beiderseitigen Muskelüberzüge in Gestalt zweier vollständig zusammenhängenden, genau der Form des Nabelbeutels angepassten Säcke abziehen. Dieselben bestanden, bei einer Dicke von stellenweise 2 mm, aus sehr zarten weitläufigen Muskelbündelchen, die sich in den oben beschriebenen beiden Richtungen kreuzten und durch eine häutige Membran zu der sackartigen Form zusammengehalten wurden. Bei dem weiblichen Schweine war dagegen ein den beschriebenen Präputialmuskeln ähnliches Muskelpaar in keinem Falle nachzuweisen.

II. Histologische Untersuchungen.

Die Vorbereitung der Objekte für die histologische Untersuchung gestaltete sich ziemlich komplicirt. Da es von besonderer Wichtig-

keit war, das Vorhandensein bezw. die Abwesenheit irgend welcher secernirenden Drüsen im Nabelbeutel festzustellen, mussten die Wandungen systematisch nach verschiedenen Richtungen hin durchschnitten werden. Ich bin dabei in folgender Weise verfahren:

Der Nabelbeutel wurde durch Injektion von 95proc. Alkohol und mehrtägiges Einlegen in solchen zunächst oberflächlich gehärtet. Hierauf erfolgte durch einen horizontalen Schnitt die Zerlegung in zwei Hälften, die als dorsale (D.) und ventrale (V.) bezeichnet wurden. Aus jeder derselben schnitt ich das Mittelstück für sich heraus, während die übrigbleibenden beiden rechten und linken Seitentheile (Dr, Vr, Dl, Vl) noch durch je einen Querschnitt in einen vorderen und hinteren Abschnitt (Drv. Drh u. s. w.) zerlegt wurden. Jeden dieser acht so erhaltenen Abschnitte zerlegte ich noch durch 4—5 Längs- und Querschnitte in ca. 20 etwa 1 qcm grosse Stückchen, die durch Befestigung derselben mittels Stecknadeln auf Korkplatten in ihrer natürlichen Lage erhalten wurden.

Zur Orientirung bei etwaigen Verschiebungen der Stückchen wurde stets die rechte vordere Ecke derselben durchstochen. Die Mittelstücke wurden durch 4 bis 5 Querschnitte in ebenso grosse Felder zertheilt und in gleicher Weise behandelt.

Die Härtung und Einbettung, sowie die nachherige Behandlung der Schnitte geschah unter Leitung des Herrn Prosektor Dr. Baum nach der im anatomischen Institut der thierärztlichen Hochschule in Dresden üblichen Methode.

Zur Härtung wurde Alkohol verwandt, dessen Koncentration mit 70 pCt. begann und durch viermaligen Wechsel bis zum absoluten Alkohol gesteigert wurde. Die Stückchen blieben jedes Mal einige Tage in dem Alkohol liegen. Hierauf erfolgte noch ein 24—48stündiges Einlegen in eine Mischung von gleichen Theilen Alkohol und Chloroform, zuletzt ein ebenso langes Einlegen in reines Chloroform. Zur Einbettung diente Paraffin von 55 ° Schmelzpunkt, in welchem die Objekte 24—48 Stunden im Brutofen liegen mussten. Die einzelnen Korkplatten stellte ich, die Präparate in gleicher Höhe nach unten gerichtet, in flache ebene Glasschälchen und goss das Paraffin herum. Von der erkalteten Paraffinplatte wurden die Stecknadeln und der Kork entfernt und die entsprechende Signatur in das Paraffin eingeschrieben. Die Querreihen wurden durch Zahlen, die Längsreihen durch Buchstaben bezeichnet, so dass ich über jedes Stückchen genau orientirt blieb.

Von den in der beschriebenen Weise erhaltenen Stückchen wurden durchschnittlich 0,03 mm dicke Mikrotomschnitte angefertigt, die fast ausnahmslos zerrissen, sobald sie aus dem Alkohol in die wässrige Farblösung übertragen wurden. Bei besonders zarten Schnitten musste deswegen die weniger exakte Färbung auf dem Objektträger gewählt werden. Die Schnitte wurden durch Xylol vom Paraffin befreit, in Alkohol und dann in die Farblösung übertragen. Als solche diente mir vorwiegend eine 1proc. und eine 3proc. Lösung von Hämatoxylin (Renaut-Friedländer) in 1 : 300 Alaunwasser. In der schwachen Lösung zeigten die Schnitte nach zwölf Stunden eine hinreichende Färbung, in der 3proc. waren sie regelmässig überfärbt. Erstere wurden in reinem Alkohol, letztere mit Zusatz von einigen Tropfen Salzsäure ausgewaschen, bis sie in richtiger Weise gefärbt erschienen. Die Schnitte wurden nunmehr in Nelkenöl aufgehellt und in Dammarlack eingeschlossen. An einzelnen Schnitten wurden Doppelfärbungen vorge-

nommen und zwar durch Zusatz einiger Tropfen Pikrinsäure zu dem Nelkenöl, welches zur Aufhellung verwandt worden war. Ausserdem habe ich zur Färbung noch Pikrocarmin und Bismarckbraun gebraucht.

Nach dieser Methode wurden zahlreiche Längs- und Querschnitte durch die Wand, Querschnitte durch das Septum und Längs- und Querschnitte durch das Orificium des Nabelbeutels angefertigt, und zwar bei Nabelbeuteln von Ebern, Kryptorchiden, Alt- und Jungkastraten. Die meisten Präparate wurden von Nabelbeuteln hergestellt, die vor der Einbettung durch Injektion von Alkohol gespannt worden waren. Nur einige Objekte blieben in ihrer natürlichen Beschaffenheit, um die Falten der inneren Auskleidung zu erhalten.

Bereits bei der makroskopischen Untersuchung erscheint die innerste den Nabelbeutel auskleidende Haut als ein Gebilde von kutanem Charakter. Das geht auch aus den nachstehenden Angaben in der mir zugänglichen Literatur hervor:

Ellenberger und Müller (5) äussern sich, wie folgt: „Dieser Blindsack ist mit einer derben Haut ausgekleidet, welche eine starke Pflasterepithelschicht trägt, die sich nach dem Tode der Thiere als eine zusammenhängende runzlige Membran ablöst und mit der Auskleidung des Schlauches in unmittelbarer Beziehung steht.“ An anderer Stelle sagt Ellenberger: „Die Haut des Nabelbeutels des Ebers trägt weder Drüsen noch Papillen, wohl aber zahlreiche Lymphfollikel, die am Eingang einen förmlichen Ringwulst bilden.“

Nach Müller (27) besteht der Nabelbeutel aus einer mit zahlreichen kleinen Lymphfollikeln ausgestatteten, im Uebrigen drüsenlosen Haut, welche ein starkes geschichtetes Plasterepithel trägt, und aus einer Lage röthlich gefärbter Muskelfasern, welche innig mit der äusseren Fläche der Haut verbunden sind.

Nach Eichbaum (26) besteht das Stratum proprium des Nabelbeutels aus einer 0,30—0,40 mm starken Schicht, welche von lockeren, elastische Fasern enthaltenden und sich in den verschiedensten Richtungen durchkreuzenden Bindegewebsbündeln zusammengesetzt wird, an seiner Oberfläche jedoch keine Papillen trägt. Drüsen fehlen hier ebenfalls. Dagegen finden sich ausser Lymphfollikeln zahlreiche Gefässe in der Schleimhaut sowohl wie in der darunter gelegenen Bindegewebsschicht vor, die besonders stark in der Gegend der Eingangsöffnung entwickelt sind.

Nach meinen Untersuchungen gestalten sich die mikroskopischen Verhältnisse der den Nabelbeutel auskleidenden Haut, wie folgt:

Am meisten nach innen liegt das Stratum epitheliale; dasselbe besteht aus 6 – 8—12, und unter Umständen noch mehr Schichten von über einander gelagerten Epithelien, die den gewöhnlichen Charakter des mehrschichtigen Plattenepithels zeigen. Die oberflächlichen Schichten verhornen regelmässig so stark, dass sie schliesslich eine zusammenhängende Membran bilden, welche nicht selten einen geschichteten (lamellären) Bau erkennen lässt und sich leicht von der Unterlage ablöst. Irgend welche Zellgrenzen sind in dieser Schicht nicht

mehr nachweisbar, doch lassen sich in der Regel noch platte Kerne in ihr erkennen. Bei Doppelfärbung mit Hämatoxylin-Pikrinsäure hebt sich die erwähnte oberflächliche Lage durch ihre intensive Gelbfärbung ab, ein Beweis, dass ihre Zellen bereits in hochgradiger Weise verhornt sind. Die Epithelien der tieferen Lagen besitzen einen im Verhältniss zum Zellleib sehr grossen Kern.

Das auf die Epithelschicht folgende Stratum proprium ist durchschnittlich 0,3—0,4 mm dick. Hingegen konnte ich die weitere Angabe von Eichbaum, dass der Papillarkörper vollständig fehle, nicht bestätigen, zuzugeben ist nur, dass der Papillarkörper an vielen Stellen, besonders der Seitenwand, in der Regel vollständig fehlt, und die tiefste Schicht des Stratum epitheliale scheinbar nicht einmal einer Membrana limitans aufsteht, sondern ohne Grenze in das zellreiche Stratum proprium überzugehen scheint. An anderen Stellen hingegen, und zwar besonders am Septum, lässt sich einwandsfrei ein deutlicher Papillarkörper erkennen, wenn derselbe auch, was Grösse, Form und Zahl der Papillen anbelangt, bei den einzelnen untersuchten Nabelbeuteln durchaus nicht immer gleich entwickelt war. Im Allgemeinen bildet er einfache, nur selten getheilte oder doppelte Papillen von regelmässiger konischer Gestalt. In der Regel sind die Papillen am stärksten auf der Höhe der vom Stratum proprium gebildeten Falte entwickelt. Im Uebrigen erscheint das Stratum proprium ungemein zellreich, besonders in dem oberflächlichen, dem Stratum epitheliale benachbarten Theile. Nicht selten häufen sich die Leukocythen zu kleineren Lymphfollikeln an. Diese letzteren werden nach dem Orificium des Nabelbeutels zu immer zahlreicher und grösser, bleiben aber solitär, nur am eigentlichen Orificium liegen sie so dicht, dass sie theilweise zusammenzufliessen scheinen.

Eine eigentliche Muscularis mucosae ist nicht vorhanden, das Stratum proprium geht vielmehr ohne scharfe Grenze in das Stratum submucosum über. Das letztere zeigt eine verschiedene Entwicklung; im Allgemeinen fand ich dasselbe in der eigentlichen Wand des Nabelbeutels weniger, im Septum dagegen viel reicher entwickelt. Im ersteren Falle zeigt dasselbe einen mehr parallelfasrigen, festen Bau, im letzteren hingegen ein lockeres Gefüge, weil einzelne Bindegewebsbündel in allen Richtungen sich durchflechten und zwischen denselben Fettzellen (nicht selten auch in kleineren Anhäufungen) eingelagert sind. Dieses submuköse Gewebe ist ausserdem ungemein reich an elastischen Fasern. Die Submucosa und zwar besonders die

des Septum zeichnet sich ferner durch einen besonderen Reichthum an Blutgefässen aus. Drüsen waren im ganzen Nabelbeutel an keiner Stelle nachzuweisen, auch nicht an der Eingangsöffnung.

Auf die Submucosa folgt nach aussen eine Muskelschicht, die bereits S. 11 beschrieben worden ist.

Meine Untersuchungen über den histologischen Aufbau des Praeputium stimmen mit den Angaben von Graff (43) und Eichbaum (26) überein, ich will jedoch erwähnen, dass das Stratum proprium des parietalen Blattes, welches schon makroskopisch Vorsprünge erkennen lässt und nicht selten Fett in mehr oder weniger grossen Mengen eingelagert enthält, einen niedrigen unregelmässigen Papillarkörper bildet, der mit seinem stark verhornten mehrschichtigen Plattenepithel in hohem Masse an die äussere Haut erinnert. Im Allgemeinen fehlen dieser Haut Drüsen; nur ganz dicht am Orificium praeputii finden sich solche; dieselben werden auch bereits von Eichbaum und Graff erwähnt und als grosse acinöse und tubulöse Drüsen beschrieben. Nach meinen Untersuchungen gehören dieselben ihrer Form nach zu den aufgeknäuelten, tubulösen Drüsen, denn die Durchschnitte dieser Drüsen erscheinen verschieden gross, theils rund, theils oval, theils gebogen und unregelmässig eingekerbt. Sie tragen ein mehrschichtiges Plattenepithel, welches jedoch das Lumen der Drüsen nicht vollkommen ausfüllt. Ihrem Bau nach stimmen sie dementsprechend mit den Schweissdrüsen der äusseren Haut überein, während ihr Epithel bereits an das der Talgdrüsen erinnert; sie sind nicht selten vollständig in Fett eingehüllt.

Ausser den erwähnten Drüsen findet man bisweilen Lymphfollikel, offenbar dieselben Gebilde, die Bence (52) als „bläschenartige Gebilde“ in der Vorhaut des Schweines bezeichnet. Bisweilen häufen sie sich ähnlich wie die Peyer'schen Platten zusammen. Erwähnt sei ferner, dass auf dem Ringwulst, welcher den weiten von dem engen Vorhautabschnitte trennt, der Papillarkörper zu grossen, bereits makroskopisch deutlich sichtbaren Papillen entwickelt ist, die bisweilen noch einen sekundären Papillarkörper erkennen lassen, sonst aber nichts Besonderes zeigen. Zwischen den einzelnen makroskopischen Papillen finden sich bedeutende Vertiefungen und Einbuchtungen, so dass der Ringwulst auf der Oberfläche ein stark zerklüftetes Aussehen hat.

Die äussere Vorhautöffnung ist in ähnlicher Weise, wie der Ringwulst an ihrem Rande mit starken, makroskopisch schon erkennbaren

unregelmässigen Papillen besetzt, die mikroskopisch als beträchtliche, dicht aneinander liegende und tiefe Buchten bildende Wucherungen des Papillarkörpers erscheinen und nicht selten noch einen sekundären Papillarkörper bilden; der Vorhautrand erscheint mithin ebenfalls zerklüftet. Im Stratum proprium befinden sich hier ausserdem starke Haare.

III. Physiologische Untersuchungen.

Hatten schon die anatomischen Untersuchungen wegen des stark entwickelten Unterhautfettgewebes einige Schwierigkeiten verursacht, so ergaben sich noch grössere bei den Experimenten am lebenden Thiere. Ich hatte mir als Versuchsthier einen kleinen, sieben Monate alten Eber der Yorkshire-Rasse erworben, dessen Bändigung verhältnissmässig leicht gelang. Später habe ich nur an ausgewachsenen Thieren verschiedener Rassen experimentirt.

Da die Ergebnisse dieser Untersuchungen naturgemäss eine Eintheilung nach physiologischen Gesichtspunkten erheischen, habe ich die Versuche geschieden in solche, die sich auf die Harnentleerung und solche, die sich auf den Begattungsakt erstrecken.

1. Zur Physiologie der Harnentleerung.

Die nachfolgenden Versuche hatten den Zweck, festzustellen, ob der Nabelbeutel beim Uriniren irgend welche Rolle spielt. Die Versuche wurden theils am todten, theils am lebenden Thiere angestellt.

a) Versuche am Präparat.

1. Beim Injiciren von Wasser in die Harnröhre, von der Oeffnung an der hinteren Abtrennungsstelle aus, bei natürlicher Stellung des Nabelbeutels, bläht sich der letztere in mässigem Grade auf, und das Wasser fliesst in kontinuirlichem Strahle ab, so lange der Druck mit dem Spritzenstempel gleichmässig ist.

2 Geschieht die Injektion in die Harnröhre des aus der Vorhaut nach vorn herausgezogenen Gliedes, so fliesst der Strahl zusammenhängend und gerade in der Richtung und Längsachse der Ruthe ab, ohne eine seitliche Abweichung, welche man wegen der eigenthümlichen Lage der Harnröhrenmündung (cf. S. 9) wohl annehmen könnte.

3. An einem Nabelbeutel (vom Eber) mit daran sitzender Ruthe lässt sich nach Entfernung der oberen Decke behufs Einblickes auf

die Eingangsöffnung desselben durch künstliches Hervorschieben des Penis veranschaulichen, dass ein Eindringen der spiralig gewundenen Spitze desselben in die verhältnissmässig weite Oeffnung nicht unmöglich ist.

b) Versuche am lebenden Thier.

1. Es wurden wiederholt männliche Schweine, sowohl Eber als Kastraten, bei der Harnentleerung von mir beobachtet. Dieselbe geschah in einem ununterbrochenen Strahle, augenscheinlich mit wenig Druck, da der Ausfluss in der Richtung nach abwärts erfolgte. Dies ist wohl dadurch zu erklären, dass das Schwein bei der Harnentleerung das Glied nicht aus der Vorhaut bringt. Der Ausfluss geschah in schwach erkennbaren, unvollkommenen, rhythmischen Unterbrechungen, dabei aber immer kontinuirlich. Kontraktionen der Muskelwandung waren dabei nicht wahrnehmbar.

2. Versuchsthier: ein 2jähriger englischer Eber. Dem Thier wird zur Untersuchung ein Finger in die Vorhaut eingeführt. Bei horizontaler Haltung gelangt derselbe nach dem Passiren der äusseren, ihn ziemlich straff umschliessenden Vorhautöffnung in die an dieser Stelle beträchtlich weite Vorhaut, bis er, ca. 7 cm weit eingedrungen, von einer ringförmigen Verengerung der Vorhaut aufgehalten wird (cf. Fig. 1, P. q.), hinter welcher die Spitze der Ruthe fühlbar ist. Zurückgezogen und etwas nach oben gerichtet, dringt der Finger leicht in die gut für zwei Finger passirbare Nabelbeutelöffnung ein. Es erfolgt keine Kontraktion, weder des Orificium, noch der Wandung des Nabelbeutels. Hierauf wird mittels einer Ballonspritze eine Quantität kalten Wassers bis zu mässiger Spannung der Nabelbeutelwandung injicirt. Es tritt keine auf die Entleerung der Flüssigkeit hinzielende Reaktion ein, und die Flüssigkeit bleibt, abgesehen von einer sich tropfenweise entleerenden Quantität, während einer Beobachtungszeit von 10 Minuten zum grössten Theile im Nabelbeutel zurück.

3. Versuchsthier: ein ca. 6 Monate alter englischer Eber. Der Finger wird durch die äussere Vorhautöffnung eingeführt, die ihn trotz Einölens straff umspannt, und gelangt dann, schräg nach hinten und oben gerichtet, durch die verhältnissmässig weite und schlaffe Oeffnung des Nabelbeutels in den Hohlraum des letzteren. Auch hier erfolgt auf das Eindringen des Fingers keine Reaktion. Zur Ermöglichung einer genaueren Untersuchung der stark gerunzelten und gefalteten Innenhaut und zur etwaigen Feststellung des Inhalts wird der Beutel durch Einblasen von Luft mittelst einer in die Vorhautöffnung eingeführten

Gummiballonkanüle gespannt. Die faltigen Wände glätten sich und lassen die Lage des Nabelbeutels, sowie die Stellung des Septum und Orificium genau abtasten; an der tiefsten Stelle findet sich eine geringe Quantität Flüssigkeit. Beim Herausziehen des Fingers entweicht ein Theil der Luft, der grössere unter einem gurgelnden Geräusch erst bei Druck auf den Nabelbeutel von aussen. Die dabei mit ausgepresste Flüssigkeit erweist sich als fauliger Urin.

4. Das Thier erhält eine Injektion von wässeriger Kreolin-Emulsion (bekanntlich von milchfarbigem Aussehen) mittels Ballonspritze in die Vorhaut bis zur prallen Spannung des Nabelbeutels. Diejenige Menge, die über den mittleren Füllungsgrad hinausgeht, wird sofort, aber augenscheinlich passiv wieder entleert. Infolge anhaltenden Schreiens des Thieres (Wirkung der Bauchpresse) fliesst noch ein Strahl von der injicirten Lösung ab, sodann entleert sich dieselbe nur in tropfender Weise. Das Thier wird noch 10 Minuten lang daraufhin beobachtet (und zwar durch Kontrole der äusseren Oeffnung und durch leichtes Auflegen der hohlen Hand auf den Nabelbeutel), ob Muskelkontraktionen zum Zwecke der Entleerung eintreten. Die Nabelbeutelwandung verbleibt in mässiger Spannung, es erfolgen jedoch keinerlei Aktionen zur Entlerung der injicirten Lösung. Da die Nabelbeutelöffnung im Vergleich zu der Vorhaut regelmässig doppelt so weit und die Ränder derselben schlaff befunden wurden, während das Ostium praeputiale den eindringenden Finger fest umschloss, wird die Retention des Injekts ohne Zweifel durch den natürlichen Verschluss der letzteren ohne jede Mitwirkung der Oeffnung des Nabelbeutels bewirkt. Durch intermittirenden Druck mit der Hand auf den Nabelbeutel lässt sich der Inhalt stossweise in einem dicken Strahl entleeren, worauf seine Wandung erschlafft.

5 und 6. Die Versuche werden an 2 weiteren Thieren, einem bayerischen Zuchteber von $1^1/_2$ und einem der gewöhnlichen Landrasse angehörigen Zuchteber fortgesetzt. Zunächst wurde der Inhalt des Nabelbeutels bei dem letzteren Thiere festgestellt. Beim Abtasten des Innenraumes mit dem Finger findet sich nur eine etwa den Raum zu $^1/_5$ ausfüllende Quantität Flüssigkeit vor. Letztere, durch Druck auf den Nabelbeutel von aussen her in ein Glasgefäss entleert, erweist sich als klarer, ziemlich frischer Urin, in welchem einige weisse, dickliche Flocken von zäher, klebriger Beschaffenheit suspendirt sind (vielleicht Sekret der Cowper'schen Drüsen). Ob dasselbe im Nabelbeutel gewesen oder in dem weiten Vorhauttheil, und von hier durch

den ausgepressten Urin mit herausbefördert wurde, lässt sich nicht feststellen, wahrscheinlich ist das letztere der Fall. Konkremente oder grauer schmieriger Inhalt, wie er öfter erwähnt wird, sind nicht vorhanden, ebensowenig fühlbare Erosionen der Innenhaut. Bei der nun vorgenommenen Injektion von Kreolinlösung zeigt sich wiederum, dass der Nabelbeutel der eindringenden Flüssigkeit keinen aktiven Widerstand entgegensetzt, und erst bei stärkerer Füllung desselben wird durch die übermässige Spannung der Wände ein Theil sofort wieder zurückgedrängt; der Hauptinhalt bleibt in dem Nabelbeutel und spannt ihn mässig, so dass er sich auch äusserlich etwas hervorwölbt. Um festzustellen, ob die Flüssigkeit nur durch den elastischen Verschluss des Orificium praeputii zurückgehalten wurde, hob ich den Verschluss durch Entspannung mittels zweier Pincettenschenkel auf, was das Ausfliessen eines Theiles der Flüssigkeit zur Folge hatte, jedenfalls aber nur bis zum Ausgleich der Niveauverhältnisse (da am auf der Seite liegenden Thiere experimentirt werden musste), so dass der grösste Theil der Flüssigkeit noch im Nabelbeutel zurückblieb.

7. Um die Beziehungen des Vorhautmuskels und seiner den Nabelbeutel cirkulär umfassenden muskulösen Ausbreitungen zu prüfen, wurde die Reizung des Muskels durch den elektrischen Strom vorgenommen. Speciell sollte die Wirkung dieses Muskels als Kompressor des Nabelbeutels, die ihm von mehreren Autoren zugesprochen wird, resp. als Accelerator urinae, wie Braun (42) ihn nennt, festgestellt werden. Zu diesem Zweck wurde, nachdem die Füllung des Nabelbeutels wieder vervollständigt war, die eine Elektrode auf die Konvexität desselben, die andere auf die Schaufelknorpelgegend, als Ursprungsstelle des Muskels, gesetzt. Erst beim Weiterrücken der letzteren nach der Nabelgegend zu erfolgten einige kräftige Kontraktionen desselben. Sie hatten zwar wiederholte zuckende Vorwärtsbewegungen der Vorhaut und ihrer Umgebung, mit dem Nabelbeutel, zur Folge, ohne dass jedoch eine Kompression mit Entleerung des letzteren erfolgte. Ebensowenig trat eine solche beim Ansetzen beider Elektroden auf je eine Hälfte des Nabelbeutels behufs Reizung der eigenen Muskulatur desselben ein. Durch einen kräftigen Druck mit der Hand konnte dagegen der ganze Inhalt in einem dicken Strahle künstlich entleert werden.

8. Hierauf wurden die Versuche an dem $1^1/_2$jährigen Thiere wiederholt. Inhalt des Nabelbeutels war wieder nur ein wenig klarer, ziemlich frischer Urin ohne Beimischungen. Bei dem elektrischen

Reizungsversuch, auf den der Muskel sehr kräftig reagirte, wurden einige Male kleine Entleerungen bemerkbar, vielleicht hervorgerufen durch die zuckenden Vorwärtsbewegungen der Vorhaut: wenigstens erfolgte keine wahrnehmbare allseitige Kompression des Nabelbeutels. Demgemäss war auch nur eine unvollkommene Entleerung eingetreten; der grösste Theil des Injekts musste wiederum durch Ausdrücken entfernt werden.

9. Die Versuche wurden an einem starken, $2^1/_2$jährigen Berkshire-Eber fortgesetzt. Aus dem Nabelbeutel lassen sich etwa 20 g Urin auspressen, der etwas durch Sedimente getrübt erscheint. Ein besonderer Inhalt, als „schmierige, graue, käsige Masse", wird nicht festgestellt.

Der Nabelbeutel wird mit Kreolin-Emulsion gefüllt, die zum grössten Theil darin verbleibt und seine Wandungen ziemlich gespannt erhält. Es werden die Elektroden des Induktionsapparates, wie bei den bisherigen Versuchen, angesetzt und zunächst der primäre Strom hindurchgeleitet; derselbe führt zu keiner sichtbaren Muskelkontraktion. Hierauf wird der sekundäre Strom applicirt und sofort beginnen energische Kontraktionen des vorderen Präputialmuskels, die aber nur den Effekt haben, dass die ganze Vorhautpartie mit dem gefüllten Nabelbeutel in schnell aufeinander folgenden schüttelnden Bewegungen nach vorn geschleudert wird, ohne dass jedoch das geringste von dem Inhalt des Nabelbeutels ausfliesst. Die Kontraktion des Muskels scheint sich somit nur bis auf die den Nabelbeutel sozusagen äquatorial umfassenden Schenkel des Muskels zu erstrecken, nicht aber auf die denselben vollständig einschliessenden Muskelbündel. Auch eine direkte Reizung dieser durch Ansetzen der Elektroden an die beiderseitigen Wandungen des Nabelbeutels führt zu keiner Kontraktion der Wandung. Nach Beendigung des Experimentes ist der Nabelbeutel noch gerade so prall gefüllt, wie vorher; der Inhalt kann wieder auf Druck mit der Hand in einem dicken Strahle ausgepresst werden.

10. Die elektrischen Reizungsversuche wurden der Sicherheit halber, noch einmal auch an dem bereits mehrfach benutzten, jetzt 10 Monate alten Yorkshire-Eber ausgeführt, ohne dass ein anderes Resultat erzielt werden konnte.

11. Nächst diesen elektrischen Reizungsversuchen hielt ich es für ganz besonders wichtig, den Vorgang des Urinirens beim Eber, speciell das Verhalten des Nabelbeutels bei diesem Akte genau zu beobachten.

Eine so genaue Untersuchung, mit Auflegen der Hand, war indess nur möglich am gefesselten resp. sehr kurz am Kopfe angebundenen, stehenden Thiere, und zwar geschieht dies beim Eber am besten durch eine hinter den Hauern angebrachte Strickschlinge, das einzig wirksame Bändigungsmittel für diese Thiere. Dass aber ein Thier in solcher Zwangslage uriniren würde, war natürlich nicht zu erwarten, also musste es auch dazu gezwungen werden.

Am leichtesten glaubte ich durch künstliche Füllung der Blase mittels Katheters zum Ziele zu gelangen. Die Anwendung dieses Instrumentes ist wohl bei Ebern, soviel mir als Thierarzt bekannt ist, noch nicht oft versucht worden, und sie erwies sich auch, besonders wegen der bekannten eigenartigen Beschaffenheit des Penis als ungleich schwieriger als bei anderen Thieren. Auch bin ich niemals bei diesen auf einen so verzweifelten Widerstand gestossen, wie bei diesem Versuchsthier, zumal als die Wasserinjektion begann. Der Eber drängte mit so beängstigender Vehemenz auf die Blase, dass das Katheter mit einem Ruck herausgeschleudert wurde. Jeder neue Versuch wurde mit dem gleichen Widerstande beantwortet, so dass von weiterem Experimentiren abgesehen werden musste.

Es blieb nur noch ein Ausweg, nämlich die Blase auf natürlichem Wege in einen so starken Füllungszustand zu versetzen, dass das Thier ohne Rücksicht auf seine Zwangslage uriniren musste, und dies suchte ich durch zwangsweises Eingeben grösserer Wassermengen mit Zusatz eines diuretisch wirkenden Mittels zu erreichen. Obwohl das Eingeben von Flüssigkeiten bei Schweinen bekanntlich einige Schwierigkeiten verursacht, gelang es doch, dem Thiere in Zeit von einer halben Stunde mehrere Liter Wasser mit 10 g Oleum Juniperi beizubringen.

Die zunächst noch vorgenommene Untersuchung des Nabelbeutels ergab, dass derselbe nur eine kleine Quantität Urin von klarer Beschaffenheit enthielt, welche durch Auspressen mit der Hand entfernt wurde. Erst nach etwa 40 Minuten zeigte der Eber durch Unruhe an, dass er uriniren musste, doch liess er es, augenscheinlich wegen der ihm unbequemen Lage, noch nicht dazu kommen. Nach wenigen Minuten aber musste er dem Drange nachgeben und liess eine reichliche Entleerung erfolgen, während welcher er ganz still stand, so dass ich die Vorgänge, auf die es mir ankam, genau feststellen konnte. Zunächst bemerkte ich, dass der Ausfluss des Urins in der That, wie verschiedentlich behauptet wird, und wie ich selber

wiederholt beobachten konnte, in rhythmischen Stössen erfolgte. Der Nabelbeutel schwoll jedoch nicht dabei an, wie ich durch Drücken mit der Hand von aussen konstatiren konnte, er kontrahirte sich auch nicht im geringsten, wenigstens nicht in sichtbarer oder fühlbarer Weise, sondern die rhythmischen Stösse waren der Effekt von ebensovielen Kontraktionen des Präputialmuskels, die genau dieselben schleudernden Bewegungen der Vorhautpartie hervorriefen, wie bei den Versuchen der elektrische Strom, wenn auch nicht in so schneller Aufeinanderfolge zur Folge gehabt hatte. Der physikalische Vorgang dabei war derselbe, wie wenn man aus einem kleinen Gefässe mit Ausgussröhre giessend dasselbe durch rasche Bewegungen der Hand im Handgelenke in kurze Schwingungen versetzt. Die Entleerung war also keine richtig stossweise, sondern nur eine durch schleudernde Bewegungen der Ausflussröhre scheinbar unterbrochene. Die scheinbaren Unterbrechungen waren aber nicht der Effekt einer Kompression des Nabelbeutels.

Nachdem durch alle diese Versuche nicht eine einzige positive Funktion des Nabelbeutels bei der Harnentleerung festgestellt werden konnte, erübrigte es noch, Experimente nach der entgegengesetzten Richtung hin anzustellen d. h. zu untersuchen, ob der Nabelbeutel überhaupt zu dem Akte der Urinentleerung nothwendig ist. Die Grundlage für diese Untersuchung bildete die Frage: Hat die Ausschaltung des Nabelbeutels aus dem Urogenitaltraktus irgend welche nachweisbaren störenden Einflüsse auf die normalen Funktionen dieses Apparates zur Folge?

Es kam nun darauf an, den Nabelbeutel von jeder nur möglichen Betheiligung an derartigen Funktionen auszuschliessen, und die eventuellen Folgen dieses Eingriffes abzuwarten.

Dies wäre am sichersten zu erreichen gewesen durch Unterbindung des Nabelbeutels oder durch Spaltung der Wände, indess schien es mir bei diesen immerhin blutigen Eingriffen nicht ausgeschlossen, dass sie schon an sich störend auf die normalen Funktionen des Harn- und Geschlechtsapparates einwirken und so zu falschen Ergebnissen führen konnten.

Nachdem der Inhalt, etwa 15 g klarer Urin, ausgepresst, und die Höhlung ausgespült war, wandte ich ein einfaches Verfahren, den Nabelbeutel auf unblutigem Wege auszuschalten, an, nämlich das Austamponiren mit Watte. Es gelang ohne erhebliche Mühe, die Höhlung des Nabelbeutels mit Wattetampons fest auszustopfen, wo-

rauf ich mich noch davon überzeugte, dass diese Füllung die Wegsamkeit der Vorhaut weder für die Ruthe noch für den zu entleerenden Urin behinderte. Zugleich versprach ich mir von der Wattefüllung den Vortheil, dass ein auch nur in minimaler Menge im Nabelbeutel etwa producirtes Sekret nach Herausnahme der Watte an dieser wahrgenommen werden könnte, um so mehr als es nicht, wie sonst, dem schädlichen Einfluss des eingedrungenen Urins ausgesetzt war. Nachdem die Füllung 3 Tage in dem Nabelbeutel gelegen hatte, und irgend welche Störungen in dem Befinden des Thieres nicht eingetreten waren, bot sich mir Gelegenheit das Thier beim Urinlassen zu beobachten. Die Entleerung erfolgte genau in derselben Weise, wie vor der Ausschaltung des Nabelbeutels, nämlich in dem bekannten, durch schleudernde Bewegungen der Vorhaut hervorgerufenen, scheinbar unterbrochenen Strahle. Aus allen angestellten Beobachtungen und Versuchen geht mithin hervor, dass der Nabelbeutel eine Rolle bei der Harnentleerung nicht spielt.

2. Zur Physiologie der Begattung.

Nachdem die Versuche zur Feststellung der Theilnahme des Nabelbeutels bei der Harnentleerung ein negatives Resultat ergeben hatten, wurden weitere Versuche angestellt, welche die eventuelle Betheiligung des Nabelbeutels bei der Begattung und das Verhalten des Penis bei derselben klarlegen sollten.

Cuvier (12) knüpft an die Beschreibung der eigenartigen Beschaffenheit der Ruthe des Schweines die Betrachtung, dass die Verschiedenheit, welche wir bei den Thieren in der Richtung der Harnröhre bemerken, unstreitig mit der Lage der Organe, die den Samen empfangen, in Beziehung steht. Allerdings lässt die besondere Beschaffenheit der Vagina des Schweines, die nach dem Orificium uteri hin durch mehrere Reihen querliegender, zahnradartig in einander eingreifender Leisten verengt wird, die Vermuthung zu, dass die gewundene Beschaffenheit des Penis zu dieser Bildung in Beziehung stehen dürfte; indess ersah ich aus einer Abbildung der Vagina von Moschus moschiferus, die ich in den Proceedings of the Zoological Society fand, dass die Vagina dieses Thieres genau dieselbe eigenthümliche Beschaffenheit zeigt, ohne dass der Penis eine gewundene Form besitzt; derselbe ist vielmehr gerade und wird nur vorn von der central mündenden Harnröhre um einige Centimeter überragt. Nach den Längenverhältnissen des Penis an sich wäre

beim Schweine ein Eindringen in das Orificium wohl denkbar, doch wird die Wirkung der Afterruthenmuskeln einer so excessiven Entfaltung desselben wohl entgegenstehen.

Der Begattungsakt beim Schweine bietet verschiedene sehr schwer zu erklärende Eigenthümlichkeiten dar, die ich wiederholt genau zu beobachten Gelegenheit hatte; ich möchte deshalb nicht unterlassen, näher auf dieselben einzugehen.

Was zunächst die Erektion anlangt, so erfolgt dieselbe beim Eber in der Weise, dass der Penis, dessen Spitze in normalem Zustande hinter der mehrfach genannten Querfalte in der engen Vorhaut liegt, aus derselben hervortritt, indem er einige schnelle Drehungen um die eigene Längsachse vollführt. Die korkzieherartige Beschaffenheit des vorderen Ruthenendes ist an dem erigirten, hyperämischen Penis besonders scharf markirt und zeigt die Windung bei älteren Thieren einen Durchmesser von 4 cm. Bei dieser Beschaffenheit sollte man sich das Eindringen des Penis in die Scheide als ziemlich erschwert vorstellen, indess vollzieht sich dieser Vorgang mit Hülfe einer solchen Drehung sogar mit grosser Leichtigkeit.

Dieselben drehenden Bewegungen des Penis, die das leichte Eindringen in die Scheide vermittelten, konnte ich auch regelmässig bei geschlechtlich erregten Ebern wahrnehmen, ohne dass die letzteren zum Sprunge kamen. Während der Penis zunächst nur einige Centimeter aus der Vorhaut ragte, schnellte er plötzlich — jedenfalls unter Auflösung der S-förmigen Krümmung —, beträchtlich weit (ca. 15 cm) hervor, schwoll stark an und vollführte, während das vordere Ende in einem Durchmesser von ca. 3—4 cm stark spiralig nach links gewunden war, einige zuckende, schnelle, etwa halbe Torsionen und Retorsionen, um, nachdem sich dieser Vorgang noch einige Male wiederholt hatte, allmählich zu kollabiren, und, ohne dass eine Entleerung eingetreten wäre, wieder in die Vorhaut zurückzutreten.

Dass diesen Torsionen eine nicht ganz unerhebliche Kraft zu Grunde lag, konnte ich bei einer gelegentlich der vorerwähnten Injektionsversuche eintretenden Erektion mit Sicherheit konstatiren, woher aber dieselbe kam, schien mir schwer zu erklären.

Es ergaben sich meiner Ansicht nach drei Möglichkeiten:

1. Entweder war der Penis von der Wurzel bis zur Umschlagstelle der Vorhaut schon von vornherein gedreht, so dass der Austritt desselben mit einer Drehung verbunden sein musste,

2. oder die Anordnung des Schwellgewebes war derartig, dass beim Eintritt der Hyperämie der Penis von hinten bis zur Umschlagstelle der Vorhaut eine spiralige Drehung erleiden musste. (Ich lasse den vorderen Theil des Penis absichtlich ausser Betracht, weil derselbe ja ohnehin schon eine spiralige Form hat.)
3. oder die Torsionen waren der Effekt einer specifischen Muskelwirkung.

Die Prüfung ad 1 ergab, dass eine solche Beschaffenheit des Penis nicht vorliegt, sondern nur die bereits S. 9 erwähnte einmalige Drehung des vorderen Endes, von der Umschlagstelle der Vorhaut bis zur Spitze. Diese erschien in jedem Falle bereits als fertige Spirale vor dem Präputium und machte als solche die Torsionen, die der hintere Theil des Penis ausführte, mit; den letzteren musste also doch eine besondere ursächliche Kraft zu Grunde liegen.

Die zweite Frage wollte ich versuchen durch Injektion des Schwellkörpers von der Vena dorsalis penis aus zu lösen, doch scheiterte der Versuch an dem Widerstande der Klappen. Uebrigens schien mir die Schnelligkeit, mit der die Torsionen und Retorsionen abwechselten, gegen die Möglichkeit zu sprechen, dass wechselnde Füllungsgrade des Schwellkörpers deren Ursache sein könnten.

Es erübrigte also nur noch die Ruthe auf ihre Beziehungen zu den auf sie einwirkenden Muskeln genauer zu untersuchen.

Die den Anfangstheil des Penis in Gestalt einer dicken Wulst fest umgebenden Mm. ischio cavernosi konnten auf die Beweglichkeit desselben einen merklichen Einfluss nicht gut ausüben. So blieben noch die S. 9 näher beschriebenen Afterruthenmuskeln übrig. Aus ihrer anatomischen Anordnung ergab sich, dass dieselben, gleichzeitig wirkend den nach der Erektion kollabirenden Penis zum Zurückgehen in die Sförmige Krümmung zwingen können; dass sie umgekehrt bei gleichzeitiger Erschlaffung dem turgescirenden und sich streckenden Gliede genügende Freiheit gaben, um es ca. 15—20 cm weit aus der Vorhaut treten zu lassen. Vielleicht ist es denkbar, dass bei einseitiger Wirkung dieser Muskeln der Penis eine halbe Torsion ausführen könnte, besonders wenn man sich die doch immerhin auffällige Thatsache vergegenwärtigt, dass die Muskeln sich nicht an korrespondirenden Stellen des Penis anheften, sondern ca. 4—6 cm von einander entfernt, und zwar der linke näher nach der Spitze zu als der rechte. Warum andererseits sind sie beim Rinde symmetrisch angeheftet, bei dem die drehende Bewegung des Penis sich nicht bemerklicht macht? Bei diesem Thier sind sie von der Sförmigen Krümmung an bis etwa 15 cm hinter der Spitze, also reichlich 30 cm lang angeheftet, und endigen genau symmetrisch. Beim Eber betrug dagegen die Anheftungsfläche nur 5—7 cm. Es ist ja immerhin möglich, dass die Muskeln, einseitig resp. abwechselnd auf den anschwellenden und vorwärts dringenden Penis wirkend — vielleicht mit Unterstützung der Mm. ischio-cavernosi — solche halbe Torsionen und Retorsionen verursachen können. Eine andere Erklärung wüsste ich für diesen höchst eigenartigen Vorgang, der in der Physiologie der Begattung wohl kaum seines Gleichen findet, nicht zu geben.

Ich würde garnicht versucht haben, dieser schwierigen Frage auf den Grund zu kommen, wenn ich ihr nicht eine besondere Bedeutung beilegte. Ich möchte fast annehmen, dass diese Bewegungen den Zweck haben, die beim Schweine ver-

missten, bei allen anderen Thieren während dieses Aktes ausgeführten aktiven Körperbewegungen zu ersetzen und glaube in einem Vorgange, den ich bei dem Begattungsakt der Schweine regelmässig beobachten konnte, auch den Beweis für diese Annahme gefunden zu haben. Sobald nämlich der Penis durch die oben erwähnte drehende Bewegung eingeführt war, verhielt sich das männliche Thier mehrere Minuten scheinbar vollständig passiv. Indessen nahm ich in der Regio perinaei, da wo die Ruthe sich um das Sitzbein umschlägt, eine regelmässige langsam pulsirende Bewegung wahr, die m. A. n. nichts anderes sein konnte als der Ausdruck der die bewussten Drehungen vermittelnden Muskelkontraktionen. Die Thatsache, dass dieses Pulsiren auch bei den sichtbaren Drehbewegungen vor und bei dem Einführen stets synchronisch mit denselben auftrat, um bei beginnender Ejakulation aufzuhören, scheint mir für die Richtigkeit meiner Annahme zu sprechen.

Auch die korkzieherartige Gestalt des erigirten Penis, dessen Windungen wohl an 3 cm Durchmesser haben, spricht endlich mit Sicherheit dafür, dass die die von den Physiologen als spritzenstempelartig bezeichneten Bewegungen beim Schweine durch drehende ersetzt werden.

Ob übrigens mit diesen Bewegungen auch ein Eindringen der gewundenen Spitze in den besonders gestalteten engen Theil der Vagina, resp. in den Gebärmutterhals erfolgt, muss angesichts der Thatsache des reichlichen Zurückfliessens von Sperma nach dem Begattungsakte wohl fraglich erscheinen. Zudem scheint mir die Einwirkung der Afterruthenmuskeln einer so excessiven Erektion des Penis hinderlich zu sein. Wenn Cuvier (12) mit der Betrachtung, die er bezüglich der eigenartigen seitlichen Lage und schlitzförmigen Beschaffenheit der Harnröhrenmündung beim Eber anstellt, gemeint haben sollte, dass das Ejaculat wegen dieser besonderen Bildung der Ausflussöffnung auch in einer besonderen z. B. seitlichen Richtung ausfliessen müsste, so konnte ich durch einen einfachen Versuch am Präparat nachweisen, dass das beim Eber trotz der seitlichen Lage der Harnröhrenmündung nicht der Fall ist. Bei einer Injektion von Wasser in die hinten offene Harnröhre, unter Anwendung eines entsprechenden Druckes fliesst dasselbe nämlich in einem geraden Strahle aus, genau so, als wenn die Mündung der Harnöhre central und am Ende der Ruthe läge.

Der in der Reihe der Versuche zur Physiologie der Harnentleerung zuletzt vorgenommene, nämlich die Ausschaltung des Nabelbeutels aus dem Harnapparat durch Austamponiren seiner Höhlung liess sich in gleicher Weise als Experiment zur Physiologie der Begattung verwerthen. Nachdem das Versuchsthier zunächst als deckfähig erprobt war, wurde durch die bereits im vorigen Abschnitt näher beschriebene Anfüllung des Nabelbeutels mit Wattetampons der Versuch eingeleitet.

Nach Verlauf von acht Tagen hatte ich Gelegenheit, den Eber auf die gewünschte Probe stellen zu können, und sie zeigte, dass die Ausschaltung des Nabelbeutels aus den Generationsorganen auf den

normalen Verlauf des Deckaktes ohne Einfluss war. Direkt nach demselben überzeugte ich mich, dass die Tampons in dem Nabelbeutel noch sämmtlich sassen, mithin auch während der ganzen beobachteten Vorgänge ihren Zweck, nämlich die gänzliche Ausschaltung des Nabelbeutels, erfüllt hatten. Dieselben wurden nunmehr entfernt. Die mit der Nabelbeutelwand in direkter Berührung gewesenen Theile der Watte zeigten nichts Besonderes. Sie waren weder durch irgend welches Sekret gefärbt, noch mit irgend einem sichtbaren substanziellen Absonderungsprodukt bedeckt. Ich konnte aus dem Tampon ca. 40 g einer graugelblichen, dünnflüssigen, trüben Flüssigkeit, ohne Beimischungen, von starkem brenzlichem Geruch nach faulenden Urin, auspressen. Bei der mikroskopischen Untersuchung fanden sich nur vereinzelte Harnkrystalle, dagegen reichlich Fäulnissbakterien. Spermatozoen waren nicht nachzuweisen.

IV. Zweck und Bedeutung des Nabelbeutels.

Die von mir angestellten zahlreichen und mannigfachen Versuche, welche sich eine Erforschung des Zweckes und der Bedeutung des Nabelbeutels zur Aufgabe machten, haben ein positives Resultat nicht ergeben, und die in der Literatur vorliegenden Angaben über diesen Gegenstand gehen weit auseinander.

Es dürfte sich zunächst fragen:

1. Steht der Nabelbeutel in bestimmten Beziehungen zum Harnapparat bezw. zur Entleerung des Urins?

Wie bereits S. 4 angeführt, sahen französische und ältere deutsche Anatomen, ausserdem der dänische Anatom Bendz den Nabelbeutel als ein Reservoir für den Harn, zum Theil sogar als eine Art von zweiter Harnblase an; sie sind ferner zum Theil der Meinung, dass die Vorhautmuskeln die Bestimmung haben, den im Nabelbeutel angesammelten Harn auszupressen. Dagegen erwähnen die neueren deutschen Anatomen durchweg, dass der Nabelbeutel mit der Entleerung des Urins nichts zu thun hat, obgleich derselbe meistens eine grössere oder geringere Menge Urin enthält.

Den zuletzt genannten Anschauungen entsprechen vollständig die Resultate meiner zahlreichen Untersuchungen und Versuche, welche die Annahme, dass der Nabelbeutel ein Harnreservoir sei, direkt widerlegen.

Das konstante Vorhandensein einer geringen Menge Harn im Nabelbeutel findet seine Erklärung dadurch:

dass das Schwein beim Uriniren den Penis in der Vorhaut behält, und dass die äussere Vorhautöffnung verhältnissmässig eng, die Oeffnung nach dem Nabelbeutel dagegen beträchtlich weit ist; der Urin kann somit, da die erstere Oeffnung seinem Ausfluss einen grösseren Widerstand bietet, leicht durch die weitere Oeffnung in den Nabelbeutel gelangen.

Dass dies bei Ebern in sehr viel höherem Masse als bei Kastraten geschieht, liegt darin begründet, dass die nach dem Nabelbeutel führende Oeffnung sich beim Eber nur wenig über dem Niveau der Harnröhrenmündung vorfindet und eine schräge Richtung besitzt (Fig. I, o.b.), während sie beim Kastraten konstant bis an die obere Wand des weiten Vorhauttheiles rückt und senkrecht zur Richtung der Harnröhre steht (Fig. II, o.b.).

Dazu kommt, dass der Penis beim Kastraten mit der engen Vorhaut fest verlöthet ist, auch beim Urinlassen stets von der Nabelbeutelöffnung entfernt bleibt, während beim Eber die Möglichkeit vorhanden ist, dass der Penis bei diesem Akt dem Ostium praeputiale etwas genähert werden kann, wobei die Harnröhrenmündung dicht unter die Nabelbeutelöffnung zu liegen kommt. Der Versuch, den in annähernd natürlicher Lage erhaltenen Nabelbeutel durch Injektion von Wasser in die Harnröhre von hinten aus theilweise anzufüllen, gelang vollkommen und bewies die Richtigkeit der Annahme, dass der Nabelbeutel nicht die Bedeutung eines sich selbstthätig wieder entleerenden Harnreservoirs hat.

Diese Folgerung wird noch weiter begründet durch die nachstehend genannten Resultate der von mir angestellten Versuche.

a) Eine vollständige Anfüllung mit Urin und ein deutliches Anschwellen des Nabelbeutels trat beim Uriniren ebenso wenig ein, wie eine stossweise Austreibung von Urin aus demselben.

b) Eine reizende, den Nabelbeutel füllende Flüssigkeit verblieb längere Zeit in demselben, ohne dass der Versuch einer willkürlichen Entleerung erfolgte.

c) Auch durch elektrische Reizung der Vorhautmuskeln konnte eine Entleerung nicht herbeigeführt werden.

d) Nach Verstopfung des Nabelbeutels durch Austamponiren desselben mit Watte erfolgte der Harnabsatz genau wie vorher.

e) Trotzdem diese zuletzt genannte Ausschaltung des Nabelbeutels

aus dem Harnapparat acht Tage andauerte, waren irgend welche sichtbaren Störungen beim Uriniren nicht eingetreten.

Die Nichtbetheiligung des Nabelbeutels an dem Vorgange des Urinlassens kann hiernach wohl als erwiesen gelten. Es wäre auch kaum denkbar, dass der Organismus seine Auswurfsstoffe auf so umständliche Art und Weise entleeren sollte, wenn nicht die Annahme, dass für den Inhalt der beim Schweine so umfangreichen Harnblase noch ein zweites Reservoir in Gestalt eines kleinen Beutelchens angelegt werden musste, an sich schon widersinnig erschiene.

Die Lage des Nabelbeutels an der Vorhaut legt ferner die Frage nahe:

2. Sind irgend welche Beziehungen des Nabelbeutels zu den Funktionen der Geschlechtsorgane nachzuweisen?

In der Literatur ist, soviel mir bekannt, diese Frage nicht erörtert worden; sie verdient jedoch Beachtung, weil der Nabelbeutel bei Ebern und Altkastraten in allen von mir untersuchten Fällen regelmässig wohl um das Dreifache grösser ist, als bei Schweinen, die vor dem Eintritt der Pubertät kastrirt wurden. Bei Eberferkeln im Alter von 6—8 Wochen war der Nabelbeutel gewöhnlich ebenso gross wie bei Kastraten von zehnfachem Lebendgewicht. Demgemäss wächst dieses Organ bei Schweinen, die im jugendlichen Alter verschnitten werden, nicht weiter. Auf die Verschiedenheit in der Stellung der Eingangsöffnung habe ich bereits S. 9 hingewiesen. Trägt man von dem gehärteten Nabelbeutel eines Ebers die obere Hälfte ab, so dass die Eingangsöffnung von dem Innenraum aus sichtbar wird, so erhält man den Eindruck, als ob der Penis leicht in den Nabelbeutel eindringen könnte. Diese Möglichkeit liess sich durch Versuche am Präparat sogar direkt nachweisen, während dieselbe bei dem Kastraten wegen der ganz abweichenden Lage der Eingangsöffnung ausgeschlossen bleibt.

Der Nabelbeutel könnte ein Reservoir für das Sekret der so stark entwickelten accessorischen Geschlechtsdrüsen des Schweines abgeben, oder vielleicht zum Begattungsakte in Beziehung stehen.

Nur in einem Falle habe ich eine zähe dickliche Flüssigkeit im Nabelbeutel eines geschlachteten Ebers gefunden, in der sich auch zahlreiche Spermatozoen nachweisen liessen. Dieser Beobachtung möchte ich keine Bedeutung beilegen; gegen die Annahme, dass der

Nabelbeutel ein Reservoir für das Sekret der accessorischen Drüsen sein könnte, spricht ferner die Ueberlegung, dass die Begattungsflüssigkeit sich dann ausserhalb ihres natürlichen Leitungsweges befinden und somit deren Ueberführung in die Vagina nur unvollkommen gelingen würde, um so mehr, als besondere den Nabelbeutel entleerende Muskeln nicht vorhanden sind.

Da ferner bei den von mir angestellten Versuchen die vollständige Ausschaltung des mit Watte austamponirten Nabelbeutels aus den Generationswegen nicht die geringste Störung der geschlechtlichen Vorgänge beim Begattungsakt zur Folge hatte, scheint mir die Inaktivität des Nabelbeutels bei allen geschlechtlichen Vorgängen sicher nachgewiesen zu sein.

Endlich dürfte zu erwägen sein:

3. Hat der Nabelbeutel die Funktionen eines Sekretionsorganes?

In der Literatur finden sich nur spärliche und unsichere Angaben über diese Frage. Franck (6) erwähnt in den älteren Auflagen seines Handbuches der Anatomie das Vorhandensein von Schweissdrüsen und Talgdrüsen in dem Nabelbeutel. Hering (20) hält den letzteren für ein selbstständiges Sekretionsorgan und erblickt in der von demselben abgesonderten Flüssigkeit sogar die Ursache des unangenehmen Geruches, der dem Fleische von Ebern bekanntlich anhaftet, indem er sich folgendermassen darüber äussert: „Das Fleisch des Ebers ist seines widrigen Geruchs wegen kaum geniessbar. Dieser Geruch scheint von der Absonderung einer harnähnlichen Flüssigkeit in einem nahe am Nabel gelegenen, in die Vorhaut mündenden Beutel herzurühren. Bei den verschnittenen Thieren ist jene Absonderung ohne besonderen Geruch.“ Diese Flüssigkeit ist, wie S. 28 erwähnt, nichts als eine Ansammlung von Urin. Ich konnte nicht finden, dass sie bei verschnittenen Thieren stets ohne besonderen Geruch sei, der Geruch hing vielmehr nur von dem mehr oder minder hohen Grade der Fäulniss des im Nabelbeutel stagnirenden Urins ab. Auf das Fleisch der betreffenden Thiere hatte dieser Geruch keinen Einfluss. Der widerwärtige Geschmack des Eberfleisches hängt wohl lediglich mit der Funktion der Hoden und der accessorischen Geschlechtsdrüsen zusammen, wie dies auch bei verschiedenen anderen männlichen Thieren ohne Nabelbeutel, z. B. Schafböcken und besonders bei Ziegenböcken der Fall ist.

Verschiedene Forscher sprechen von im Nabelbeutel vorgefundenen Sekreten, ohne für deren Herkunft eine Erklärung abzugeben. Leyh (7) will eine eigenthümlich übelriechende, mit Harn vermischte, talgartige Masse, Franck (6) immer eine eklig riechende grauliche Flüssigkeit in dem Nabelbeutel gefunden haben, während andere Autoren anführen, dass derselbe nur Harn enthalte.

Meine Untersuchungen von etwa 200 Nabelbeuteln haben folgende Resultate ergeben:

1. Bei der grössten Mehrzahl der Kastraten fand ich nur eine ganz geringe Menge klaren Urins, vielfach war der Nabelbeutel jedoch auch ganz leer. Eine schmierige Masse bekam ich bei Kastraten nicht zu sehen, doch fanden sich vereinzelt kleine runde geschwürige Zerstörungen der Innenhaut vor.

2. Bei Ebern fand ich im Nabelbeutel regelmässig eine mässige Menge, ca. 20—50 g Urin, der meistens in Fäulniss übergegangen war. Einige Male kam auch eine graue, schmierige, penetrant riechende Masse vor, die sich aus stagnirendem Urin und darin macerirten Trümmern der abgestossenen Oberhaut zusammensetzte, jedoch keine talgartige Beschaffenheit besass. Denselben Inhalt fand ich auch bei einem Wildschweine, das gleichzeitig einige geschwürige Stellen zeigte, welche, ebenso wie bei zahmen Schweinen, als Korrosionen der Oberhaut, hervorgerufen durch die beizenden Eigenschaften des zersetzten Urins, anzusehen sein dürften. Obgleich die Verhältnisse für die Entstehungen von Konkrementen im Nabelbeutel günstig sind, z. B. bei Verhärtung der eben genannten Zerfallsmassen, durch Inkrustation von Harnkrystallen u. s. w., so scheinen solche doch nicht gerade sehr häufig vorzukommen.

Gurlt (3), Leyh (7), Leisering (4), Ellenberger (5), Müller (27), Bendz (19) und Franck (6) erwähnen das Vorkommen solcher Steine ohne nähere Angaben. Pallas (32) theilt die folgende Notiz mit: „in Georgia etiam in praeputio quandoque reperiri conglomeratum calculum", womit jedenfalls eine ähnliche Steinbildung im Nabelbeutel der Wildschweine gemeint ist. Semmer (37) will Präputialsteine beim Schweine von Wallnuss- bis Hühnereigrösse, rundlicher oder ovaler Form und geschichtetem Bau gesehen haben. Bayer (39) beschreibt, als öfters beim Schweine vorkommend, meist länglich runde, hasel- bis wallnussgrosse Steine, die glatt oder mit spitzigen Erhabenheiten besetzt sind. Sie sollen Harnbeschwerden erzeugen. Dieser Angabe widersprechen jedoch die Resultate der Versuche, nach denen bei der vollständigen festen Ausstopfung des Nabelbeutels mit Watte keine derartige Störungen eintraten.

Nachdem ich meine Untersuchungen bereits abgeschlossen hatte, ohne einen derartigen Stein gefunden zu haben, kam mir nachträglich

noch ein solcher zu Gesicht. Derselbe fand sich in dem Nabelbeutel eines Kastraten vor, und hatte etwa die Form und Grösse eines Taubeneies. Er war aussen von gelbbrauner Farbe, auf dem Sägedurchschnitt gelblichweiss. Die Oberfläche war bimsteinartig rauh, der Aufbau nicht, wie Semmer (37) angiebt, koncentrisch um einen Kern, sondern radiär angelegt. Als chemische Bestandtheile wurden vorwiegend Oxalsäure, Phosphorsäure und wenig Kohlensäure, hauptsächlich gebunden an Calcium, nachgewiesen. Harnsäure bezw. deren Salze fanden sich nicht vor. Die scharfe Oberfläche hatte ausgebreitete, an einer Stelle sogar blutende Zerstörungen der Oberhaut der linken Nabelbeutelhälfte, in welcher der Stein lag, verursacht.

Dass dem Nabelbeutel keine eigentlichen sekretorischen Fähigkeiten eigen sein können, ergiebt zwar ohne weiteres die histologische Untersuchung, welche ihn als einen absolut drüsenlosen, mit starkem geschichtetem, oberflächlich verhorntem Pflasterepithel und stellenweise mit einem Papillarkörper ausgekleideten Beutel charakterisirt. Da aber auch Organe von rein kutanem Charakter, z. B. durch Abstossung ihrer oberflächlichen Epithelien ein Sekret produciren können, glaubte ich den Nabelbeutel auch auf diese Fähigkeit hin prüfen zu müssen, und dazu war der Tamponirversuch besonders geeignet. Der Erfolg war ein gänzlich negativer; es liess sich aus dem Wattetampon wohl eine Quantität fauligen Urins herausdrücken, indess fand sich nichts in oder auf demselben vor, was als Sekret hätte angesprochen werden können. Ebensowenig war auf der Oberfläche der Watte, obwohl diese acht Tage lang mit der Wand des Nabelbeutels in engster Berührung gestanden hatte, eine Auflagerung von Sekreten oder abgestossenen Epithelien zu bemerken.

Der Nabelbeutel hat somit nicht die Eigenschaften eines selbstständig secernirenden Organs. Es dürfte sich weiter fragen, ob derselbe vielleicht bestimmt sein könnte, das Absonderungsprodukt der Vorhautdrüsen zu sammeln. Schon aus der verhältnissmässig geringen Grösse derselben ergiebt sich, dass sie keiner so bedeutenden Sekretion fähig sind, um eines derartig beträchtlichen Reservoirs zu bedürfen; ausserdem lässt sich mit ihrer anatomischen Lage im Verhältniss zum Nabelbeutel nicht die Vorstellung vereinbaren, dass ihr Sekret in letzteren hineingelangen könnte.

Aus allen diesen Untersuchungen geht mithin unzweifelhaft hervor, dass der Nabelbeutel des Schweines, obwohl topographisch ein Bestandtheil des Urogenitalapparates, weder als

produktives noch als perceptives Organ für irgend welche aus diesem Tractus hervorgehenden Se- oder Exkrete gelten darf.

Der von den neueren deutschen Anatomen durchweg aufgestellte Grundsatz, dass die Bedeutung des Nabelbeutels unbekannt sei, hat auch durch meine Untersuchungen und Versuche eine weitere Aufklärung nicht erfahren. Wenn man sich bemüht, den Zweck und die Bedeutung des Nabelbeutels durch vergleichende zoologische Betrachtungen zu erforschen, so drängt sich zunächst die Frage auf:

Finden sich bei anderen Säugethierarten Analoga des Nabelbeutels,

d. h. Organe, welche — abgesehen von ihren Funktionen — topographisch-anatomisch mit dem Nabelbeutel des Schweines verglichen werden können? Bekanntlich sind solche bei zahlreichen Gattungen der Säugethiere, namentlich aus der Klasse der Nager — wie z. B. bei Castor, Mus, Cricetus, Lepus, Glis — aber auch bei Fleischfressern, Insectivoren und Wiederkäuern vorhanden.

Eine genauere Kenntniss dieser Vorhautsäcke und Drüsen verdanken wir den Untersuchungen von Leydig (40) und Graff (43). Ersterer unterscheidet verschiedene Formen von Vorhautsäcken:

1. Solche, die stark entwickelte Schweiss- und Talgdrüsen enthalten, und ein fettartiges Sekret ansammeln, z. B. bei Ratte und Maus.

2. Einfache sackartige Ausstülpungen der Vorhaut, deren innerste oberflächliche Zellen sich als Sekret abstossen; als Hauptrepräsentanten der letzten Art führt er den Bibergeilbeutel, eine Vorhautausstülpung des Bibers, an, welcher, ohne den Charakter einer Drüse zu zeigen, eine nicht unbedeutende sekretorische Fähigkeit besitzt.

Der Bibergeilbeutel ist in den Werken von Pallas (32), Cuvier (12), Weber (51), Siebold und Stannius (8), namentlich jedoch von Brandt und Ratzeburg (30), Leydig (40) anatomisch und von Leydig eingehend auch histologisch beschrieben worden.

Nach Brandt und Ratzeburg liegen die Bibergeilsäcke beim männlichen Biber in Gestalt von zwei eirunden oder birnförmigen, gewöhnlich getrennten Säcken an dem Vorhautkanal, dicht unter der Haut. Sie bestehen aus vier Häuten, von denen die äusserste nicht sehr stark ist und ansehnliche Muskelfasern enthält, die als Fortsetzung des Hautmuskels den Sack in doppelter Richtung umgeben und zu seiner Zusammendrückung bestimmt zu sein scheinen. Die zweite unter

den Muskelschichten liegende Haut ist sehr gefässreich. Die dritte, den Schleimhäuten analoge Haut ist am meisten charakteristisch und bildet die Windungen und Lappen des Castorsackes. Auf ihrer äusseren Fläche ist sie silberglänzend und farbenspielend. Als vierte und innerste Haut findet sich ein feines Gewebe, das eine Fortsetzung des Epithels der Vorhaut darstellt. Der innere Raum des Sackes steht mit dem Vorhautkanal durch eine weite Oeffnung in Verbindung.

Aus dieser Beschreibung ergiebt sich eine unverkennbare Aehnlichkeit mit dem Nabelbeutel des Schweines. Gegen diese Aehnlichkeit spricht, wie aus der weiteren Beschreibung ersichtlich wird, nur der Umstand, dass Brandt und Ratzeburg zahlreiche Drüsenhäufchen in der Wand des Sackes gefunden haben wollen. Dieselben werden jedoch von keinem anderen Untersucher, auch nicht von Leydig (40) erwähnt, dessen Untersuchungen sehr genau und mit modernen Hilfsmitteln ausgeführt sind. Derselbe äussert sich, wie folgt: „Der Vorhautsack des Bibers besteht nur aus einer sackförmigen Ausstülpung der Vorhaut, die viele nach innen vorspringende Fältchen besitzt, welche aus Kernzellen bestehen. Die äussere Bindegewebsschicht und diese Zellenschicht verhalten sich zu einander wie die Bindegewebsschicht der Haut und ihr Rete Malpighi: Nach Brandt und Ratzeburg, denen auch Joh. Müller beizustimmen scheint, fänden sich noch eigene Foveolae in der Haut des Vorhautsackes, welche nach ihnen die eigentlichen Quellen der Sekretion des Bibergeils zu sein scheinen. Ich sehe davon nichts, sondern finde die Absonderung des Bibergeils von der ganzen inneren Fläche des Vorhautsackes in der Weise vor sich gehen, dass die äusseren Zellen der Rete Malpighi auf den fältchenartigen Vorsprüngen sich eben selbst als Bibergeil metamorphosiren. Das fertige Sekret hebt sich als bräunliche Haut von den darunter liegenden Falten ab und zeigt sich mikroskopisch als geschichtete Masse, in der freilich kein Zellencharakter mehr wahrgenommen werden kann."

Diese Ansicht erfährt noch eine Bestätigung durch die Untersuchungen von Weber (51), nach denen das Bibergeil nicht von Drüsen, sondern von der gefässreichen Lederhaut des Präputiums abgesondert wird. Es enthält die sich allmählich anhäufenden und abschuppenden Oberhautzellen des Präputium, von denen fortwährend neue entstehen, während die oberflächlichsten abfallen.

Durch die Güte des Herrn Prof. Dr. Blasius, Leiter des hiesigen zoologischen Museums, erhielt ich Gelegenheit einen Bibergeilbeutel selbst untersuchen zu können. Wenngleich es ein altes und eingetrocknetes Exemplar war, gelang es mir doch, nach entsprechender Vorbehandlung desselben durch Aufweichen etc. die von Leydig und Weber angeführten Thatsachen, soweit es bei diesem Objekt überhaupt noch möglich war, der Hauptsache nach bestätigt zu finden.

Der Beutel bestand aus zwei von einander getrennten, birnförmigen, an ihrem spitzen Ende in einen gemeinsamen Ausführungsgang auslaufenden Säcken, die mit einem festen Inhalt gefüllt waren. Die Länge derselben betrug 8, die Breite $4^1/_2$ cm. Die beiden Säcke wurden 3 cm vor der Vereinigung ihrer Ausführungsgänge von einer

sichelförmigen, an ihrer Basis 2 cm breiten Membran zusammengehalten. Die äussere Farbe der Säcke war bräunlich-grau. Die innere Auskleidung bildete eine stark gerunzelte, an dem Ausführungsgang in engen Längsfalten liegende, etwa papierstarke Haut, die sich ebenso wie die des Nabelbeutels leicht von ihrer bindegewebigen Unterlage abziehen liess und gespannt ein silberglänzendes Aussehen zeigte.

Der Inhalt des Beutels, das Bibergeil, war eine braune bröcklige Masse, ähnlich wie etwas angefeuchtete Erde, von eigenartigem Geruch und leichtem Gewicht. Beim Zerfasern schien derselbe durch elastische Bestandtheile zusammengehalten zu werden, die sich als locker zusammengerollte, feine membranöse Gebilde, augenscheinlich in Fetzen abgestossene verfilzte Epithelien, erwiesen. Diese Annahme wurde durch die mikroskopische Untersuchung bestätigt.

Einige Präparate, die ich versuchsweise von Stückchen dieses Bibergeilbeutels anfertigte, liessen zwar die feinere Struktur desselben nicht in vollkommener Klarheit erkennen, da sich wegen der mangelhaften Beschaffenheit des Objektes Schwierigkeiten bei der Einbettung und Färbung ergaben, doch konnte ich stets die von Leydig und Weber erwähnte oberflächlich verhornte Epithelschicht nachweisen, welche sich als zusammenhängendes Häutchen von dem darunterliegenden stark gefalteten Stratum proprium abgehoben hatte.

Drüsen oder Foveolae, wie sie Brandt und Ratzeburg beschreiben, fand ich in keinem Falle, so dass ich nicht anstehe, die von den beiden erstgenannten Autoren vertretene Ansicht, nach welcher das Bibergeil aus den sich abstossenden Zellen des Stratum epitheliale sich bildet, für die richtigere zu halten.

Ein wesentlicher Unterschied zwischen den Bibergeilsäcken und dem Nabelbeutel besteht zunächst darin, dass der Bibergeilbeutel sich auch bei den weiblichen Thieren vorfindet, bei denen er in den Scheidenkanal mündet. Sodann ist seine Theilung in zwei gesonderte Säcke streng durchgeführt, während sie bei dem Nabelbeutel nur durch ein unvollkommenes Septum angedeutet wird. Was aber noch besonders wichtig ist, das Organ des Bibers producirt ein Sekret und zwar in ziemlich reichlicher Menge, während der Nabelbeutel in keinerlei Weise die Funktion eines Sekretionsorganes besitzt. Sodann liegen die Bibergeilsäcke nicht, wie der Nabelbeutel über der Vorhaut, sondern zu beiden Seiten derselben. Immerhin bleiben jedoch noch viele und unverkennbare Aehnlichkeitsmomente übrig.

Bei genauer Betrachtung der Abbildung des Moschusbeutels von Moschus moschiferus in dem Werke von Brandt und Ratzeburg (30) fiel mir die ausserordentliche grosse Aehnlichkeit dieses Organes mit dem Nabelbeutel des Schweines auf, die mir durch das Studium der einschlägigen Literatur — namentlich von Pallas (32), Brehm (28), Cuvier (12) und Garrod (49) noch weiter bestätigt wurde. Da mir Präparate zur eigenen Untersuchung nicht zu Gebote standen, will ich mich auf Anführung der von Brandt und Ratzeburg (30) gelieferten Beschreibung beschränken.

„Beim Männchen findet sich in der Mittellinie des Bauches zwischen dem Nabel und der Ruthe, etwa 5 Zoll von ersterem und kaum 1—$1^1/_2$ Zoll von letzterer entfernt, der berühmte Moschusbeutel. Es ist ein eirunder Sack, der seine obere, fast ebene Fläche den Bauchmuskeln, seine untere konvexe aber, wenn das Thier steht, der Erde zuwendet. Beim erwachsenen Thier ist er 2—$2^1/_2$ Zoll lang, $1^1/_4$—$1^3/_4$ Zoll breit, $^1/_2$—$^3/_4$ Zoll hoch. Vorn mehr gerade und schroff aufsteigend, daher vorn etwas tiefer, senkt sich sein hinteres Ende allmählich und hat auf der Mitte der äusseren Fläche eine Längsfurche, in welcher der vordere Theil der Ruthe liegt. Dieser Furche entspricht auf der inneren Fläche eine mehr oder weniger starke längliche, stumpf-dreieckige Hervorragung, wodurch man die Lage der Ruthe leicht bestimmen kann. In der Mitte der unteren Fläche des Beutels, etwas mehr nach seinem vorderen Ende findet man vor dieser Hervorragung einen etwa 1—$1^1/_2$ Zoll langen und 1 Zoll breiten, etwas schiefen Kanal, der zur Entleerung des Moschus bestimmt ist, und mit einer kaum 3 Linien von der Vorhautmündung entfernten, fast halbmondförmigen Oeffnung endet. Um seine innere Mündung, und etwas weiter nach hinten bemerkt man eine Menge zerstreuter feiner Haare, welche auf der äusseren Beutelhaut stehen, häufig ausfallen und sich oft mit dem Moschus vermischt finden. Nach Entfernung der Ober- und Lederhaut, welche den Beutel, mit Ausnahme seiner oberen, den Bauchmuskeln zugewandten Fläche überziehen und steife Haare tragen, die um seine Mündung einen Wirbel bilden, besteht der Beutel aus drei Häuten und einer doppelten Muskellage. Nach Wegnahme der Haut sieht man zwei sehr ausgezeichnete Muskelbündel, die nach Pallas von den Weichen entstehen und den Beutel kreisförmig umgeben. Auf der inneren Fläche des Muskels liegen um die Moschusbeutelöffnung herum und etwas höher hinauf einzelne kleine längliche oder rundliche Drüsen, die Pallas passend mit den Meibom'schen verglichen hat. Entfernt man die Muskellage, so stösst man auf eine Haut, die einige Längsfalten hat. Auf ihrer inneren, d. h. der folgenden Haut zugekehrten Fläche bemerkt man zahlreiche maschenförmige Vertiefungen, die von aderästig laufenden Falten umgeben sind, in welche sich die Aestchen der zum Beutel gehenden und in ihr, zumal an dem den Bauchmuskeln zugewandten Theile, besonders starken und zahlreichen Gefässstämme, hineinsenken, so dass also diese Falten gleichsam als Ueberzüge der Gefässästchen erscheinen. Diese Haut ist nichts anderes, als eine in ihrer Organisation veränderte, durch die Beutelöffnung nach innen fortgesetzte, absonderungsfähig gewordene Lederhaut, die noch einzelne Haare trägt. Ihre

nach innen gekehrte Fläche bedeckt eine weissliche, zarte, fast perlmutterglänzende Haut.

Die innerste, dritte, der Oberhaut analoge Haut ist noch zarter als die zweite, und lässt sich in zwei Platten trennen. Ihre äussere, der vorigen Haut zugewandte Fläche ist silberglänzend und zeigt fast noch deutlicher als die vorige kleine rundliche Erhabenheiten, welche in die Vertiefungen der vorigen hineinpassen. Der Moschusbeutel ist demnach wohl als eine Einsackung der Lederhaut mit dem Malpighi'schen Schleimnetz und der Oberhaut zu betrachten. Bei jungen Thieren sind die Beutel noch leer.

Aus einer Notiz von Cuvier (12) konnte ich noch entnehmen, dass der Moschusbeutel von der Arteria epigastrica inferior versorgt wird.

Aus den vorstehenden Befundangaben, mit denen die von Garrod (49) gelieferte Beschreibung im Wesentlichen übereinstimmt, lassen sich die Aehnlichkeitsmomente zwischen dem ebenfalls nur beim männlichen Thier vorkommenden Moschusbeutel des Moschusthieres und dem Nabelbeutel des Schweines, wie folgt, kurz zusammenfassen:

a) Die Lage: zwischen Nabel und Ruthe, die obere Fläche den Bauchmuskeln, die untere der Erde zugekehrt.

b) Gestalt: eiförmiger Sack, in der Mitte mit einer längsverlaufenden Furche, die dem Eindruck der darunter liegenden Ruthe entspricht.

c) Gefässversorgung: durch die A. epigastrica inferior.

d) Der Beutel setzt sich zusammen aus:

aa) einem oberflächlichen Muskel, der vorn mit dem Hautmuskel verschmilzt und den Beutel kreisförmig umgiebt,

bb) einer tieferen muskulösen Fascie, die sich aus vereinzelten Bündeln zusammensetzt,

cc) der ausserordentlich gefässreichen Lederhaut, die innen bedeckt wird:

dd) von einer weissen, fast perlmutterglänzenden Haut; dieser liegt auf:

ee) die innerste, dritte, noch zartere, silberglänzende und mit kleinen rundlichen Erhabenheiten versehene Haut, welche in die Vertiefungen der vorigen hineinpassen (cf. den Papillarkörper des Nabelbeutels.)

Die Aehnlichkeit der beiden Gebilde wird noch vollkommener, wenn man sich auch beim Moschusbeutel die Konturen durch entsprechende Fettschichten, wie beim Schweine, abgerundet denkt.

Dagegen ergaben sich bei der Vergleichung einige bemerkenswerthe Unterschiede:

1. Der Moschusbeutel hat ein eigenes, nicht in die Vorhaut, sondern (nach Pallas drei Linien) vor derselben mündendes Orificium.

2. Dieses trägt vereinzelte Drüsen.

3. Seine obere Wand ist mehr plan als rund.

4. Es treten an ihn auch von den Weichen ausgehende Muskelzüge heran.

5. Er hat die Funktion, ein specifisches Sekret zu produciren, welches vielleicht bestimmt ist, als Anlockungsmittel für die Begattung zu dienen.

Wenn ich in Betracht ziehe, dass die Erzeugung eines besonderen, dem Moschusbeutel eigenen, zum Geschlechtsleben in Beziehung stehenden Sekretes das wesentlichste Unterscheidungsmerkmal gegenüber dem Nabelbeutel bildet, so möchte ich nicht anstehen zu behaupten, dass die Fähigkeit einer solchen Produktion dem Nabelbeutel früherer Generationen der Schweine eigen gewesen sein dürfte, jedoch in späteren Generationen verloren gegangen ist, oder mit anderen Worten, dass der Nabelbeutel das Rudiment eines den früher lebenden Schweinearten eigenthümlich gewesenen, dem Moschusbeutel des Moschusthieres analogen Organes ist. Dass diese Analogie bisher nicht beachtet worden ist, findet seine Erklärung wohl in dem Umstande, dass die Anatomie der Geschlechtsorgane des Schweines noch nicht so genau erforscht war, wie die des Moschusthieres, und es ausserdem auch wohl fern lag, eine Analogie zwischen den als Erzeuger eines kostbaren Wohlgeruches bekannten Organen des Moschusthieres und den quoad odorem geradezu berüchtigten des Ebers zu suchen.

Für das Studium jedes rudimentären Gebildes ist stets von dem höchsten Interesse, nachzuforschen, ob sich bei anderen Thierarten Uebergangsformen zwischen den vollständig entwickelten und den ganz verkümmerten Organen feststellen lassen. Solche, welche als in der Entwickelung zurückgegangene Moschusbeutel anzusprechen sind, existiren nach den von Pallas (32), Cuvier (12), Brandt und Ratzeburg (30), Martiny (13), Oken (47) und Yarrell (48) gelieferten Beschreibungen an den Geschlechtsorganen der Antilope gutturosa und der Antilope Saiga. Dieselben stimmen, namentlich bei A. gutturosa, in ihren äusseren Formen nahezu mit einem Moschusbeutel überein, der seine sekretorische Thätigkeit fast vollständig eingebüsst hat, denn das Organ wurde theils mit einer geruchlosen, schmalzartigen, theils mit einer stinkenden Masse angefüllt, theils auch

gänzlich leer gefunden. Der Nachweis der genannten verkümmerten Organe bei den beiden Antilopenarten ist besonders geeignet, die Annahme, dass auch der Nabelbeutel des Schweines ein solches Rudiment sei, zu unterstützen. Die zoologische Wissenschaft bietet zahlreiche Beispiele dafür, dass ein wohl entwickeltes Organ bis zu einem rudimentären Zustande zurückgehen kann, und erklärt solche Vorgänge nach der Selektionstheorie in der Weise, dass durch Anpassung an besondere Lebensbedingungen die früher thätigen Organe allmählich ausser Funktion gesetzt werden oder gewisse Nebenfunktionen übernehmen. So werden z. B. die Flügelrudimente der Pinguine zum Schwimmen, die des Strausses zur Unterstützung des Laufes benutzt. In anderen Fällen fehlt den verkümmerten Gebilden jeder Zweck; z. B. seien hier die bei Schweinen und Ziegen hin und wieder in der oberen Halsgegend vorkommenden länglich runden, bisweilen fingerlangen Hautanhänge erwähnt, welche das Rudiment des dritten Kiemenbogens darstellen [Franck (6)]. Die zahlreichen fossilen Schweinearten, welche bekannt geworden sind, sprechen dafür, dass die Schweine, ähnlich wie die Tapire, in jenen Urzeiten reichlich vertreten waren, so dass wir die wenigen, jetzt noch lebenden Arten nur als Ueberreste einer einst reicheren Fauna anzusehen haben. Dadurch, dass die urweltlichen Formen im Laufe unmessbar langer Zeiträume vielen einschneidenden Veränderungen der Lebensbedingungen unterworfen waren, wird es begreiflich, dass ein früher thätiges Organ seine entbehrlich gewordene Funktion einstellen, oder zunächst zeitweise unterbrechen konnte, bis sie in Folge der mangelnden Uebung im Laufe der Generationen immer schwächer wurde und später ganz aufhörte. Wenn beispielsweise für die im dichtesten Urwalde verborgen vor einander lebenden Arten ein Anlockungsmittel für die Geschlechter nothwendig war, konnte letzteres unter Verhältnissen, die die gegenseitige Annäherung erleichterten, völlig entbehrlich werden, oder wenigstens seinen specifischen Charakter gänzlich verlieren.

Der S. 7 erwähnte Gefässreichthum des Corium des Nabelbeutels entspricht der freilich noch weit stärkeren Gefässentwickelung dieser Schicht beim Moschusbeutel. Diese starke Vascularisation ist ohne Zweifel eine nothwendige Bedingung für die Produktivität der Lederhaut. Mit dem Nachlassen der Sekretion muss auch diese reiche Verästelung überflüssig werden; geblieben ist aber der in der Mitte der oberen Wand des Nabelbeutels verlaufende Hauptstamm, der sich

— im Vergleich zu der Unthätigkeit dieses Organs — noch immerhin sehr reich an dessen Wänden verästelt. Vielleicht hat bei den ältesten Generationen das damals noch secernirende Gebilde, wie bei dem Moschusbeutel, einen eigenen Ausführungsgang gehabt, anstatt in die Vorhaut zu münden. Unter jetzigen Verhältnissen, welche eine beständige Verunreinigung des Nabelbeutels mit Urin zur Folge haben, wäre ein regelmässiger Sekretionsvorgang wohl überhaupt ausgeschlossen. Die Anfänge zu einer Sekretion sind gleichwohl noch nachzuweisen; wenigstens möchte ich annehmen, dass beim Eber die oberflächlichste verhornte Epithelschicht, die sich mikroskopisch als geschichtete Masse ohne Zellencharakter nachweisen lässt, als ein - - vielleicht durch die beständige Bespülung mit Urin — unterdrückter Ausdruck noch vorhandener sekretorischer Fähigkeiten gedeutet werden kann. Man wird vielleicht nicht fehlgehen, wenn man annimmt, dass die den Nabelbeutel umgebenden beiden Muskelschichten zu der Zeit, als der Nabelbeutel noch ein Sekret producirte, die Bestimmung hatten, bei der Entleerung desselben mitzuwirken, und dass dies beim Moschusbeutel wohl überhaupt geschieht. Wenigstens spricht die auf eine allseitige Kompression hinzielende Anordnung der Fasern deutlich dafür. Dass der Nabelbeutel auch in seiner jetzigen Form und Beschaffenheit noch nicht für die beständige Anfüllung mit Urin von vorne herein eingerichtet war, sondern sich erst allmählich an die Einwirkung gewöhnen musste, möchte ich aus dem häufigen Vorkommen von geschwürigen Zerstörungen der inneren Auskleidung folgern. Das Eintreten solcher Entzündungen, geschwüriger Zerstörungen und die Bildung von Konkrementen bieten ein Beispiel dafür, dass ein Rudiment unter Umständen seinem Träger nicht nur nutzlos sein, sondern sogar lästig und nachtheilig werden kann.

Es scheint, als ob der Rückbildungsprocess des Nabelbeutels noch heute seinen Fortgang nimmt; das geht meiner Meinung nach aus der auffälligen Erscheinung hervor, dass das Wachsthum des Nabelbeutels nach Kastration der Thiere still steht, und dass seine Lage und besonders die Stellung der Ausgangsöffnung eine andere, ich möchte — das Bild des secernirenden Nabelbeutels im Auge behaltend — sagen, eine für die Entleerung eines Sekretes ungeeignetere wird. Vielleicht ist es indess auch denkbar, dass die in Folge der Kastration beim Schwein regelmässig eintretende Verklebung des Penis mit der ihn umgebenden engeren Vorhaut und die damit verbundene Unbeweglichkeit desselben nicht ohne Einfluss

auf die Stellung der Oeffnung bleibt, und dass andererseits beim Eber das in Folge der Beweglichkeit des Penis leichter mögliche Hineingelangen von Urin zu einer allmählichen Erweiterung des Beutels führen kann.

Es wäre mir im Interesse der Vollständigkeit meiner Abhandlung sehr erwünscht gewesen, meine Untersuchungen auf die anderen Schweinearten, als Babyrussa, Phacochoerus, Potamochoerus und Dicotyles ausdehnen zu können. Leider gelang es mir nicht, trotz dahin zielender Verbindung mit sämmtlichen bedeutenderen zoologischen Gärten und Thierhandlungen, sowie einigen grösseren Museen, die gewünschten männlichen Exemplare zu erhalten, mit Ausnahme eines Dicotyles torquatus, welcher mir ebenfalls durch die liebenswürdige Verwendung des Herrn Professor Dr. Blasius zur Verfügung gestellt wurde.

Die Untersuchung dieses Thieres, welches nach dem Befunde im jugendlichen Alter kastrirt sein musste, führte zu dem zoologisch interessanten Ergebniss, dass dasselbe keine Spur von einem Nabelbeutel aufzuweisen hatte.

Schon nach der blossen äusseren Inspektion konnte man sich von dem Fehlen des Nabelbeutels überzeugen, denn die Vorhaut ist im Vergleich zu der des Hausschweines wenig umfangreich. Aus der Vorhautöffnung ragt ein starker, am Grunde $^1/_2$ cm dicker, 3—4 cm langer steifer Borstenpinsel. Nachdem die Haut in der Medianebene gespalten und frei präparirt war, ergab sich zunächst, dass dem Thiere der bei dem Hausschwein gut entwickelte Präputialmuskel fehlt, und dass keine Spur von einem Nabelbeutel vorhanden ist. Die Vorhauthöhle ist klein, das innere Blatt ganz glatt, ohne Papillen. Der Penis ist sehr klein, ca. 3 mm stark, scharf zugespitzt und, wie beim zahmen Kastrirten, mit dem inneren Blatt der Vorhaut von der Harnröhrenöffnung an bis zur Umschlagsstelle der Vorhaut verwachsen bezw. innig verlöthet. Auch hier fehlt, wie beim zahmen Kastraten, die korkzieherartige Drehung des vorderen Endes.

Trotz eingehenden Quellenstudiums habe ich über das Vorkommen eines Nabelbeutels bei ausländischen Schweinearten oder den mit mit ihnen verwandten Hippopotamiden nichts in Erfahrung bringen, auch von einigen Autoritäten auf dem Gebiete der Mammalogie keine Auskunft erhalten können. Nach dem äusseren Eindruck der Exemplare von Phacochoerus, Potamochoerus und Babyrussa, die ich theils lebend in zoologischen Gärten, theils in Museen sah, sowie auch nach den

sehr guten Abbildungen derselben in dem Vogt und Specht'schen Werke (53), möchte ich jedoch mit ziemlicher Sicherheit annehmen, dass diese Thiere einen Nabelbeutel besitzen, ebenso wie mir das Vorhandensein desselben bei Dicotyles wegen der winzigen Grösse der Vorhautpartie von vorneherein fraglich erschien.

Ich möchte zum Schluss nochmals hervorheben, dass der Name „Nabelbeutel", der vor hundert Jahren zuerst auftauchte, und den ich der Einfachheit wegen auch noch weiter gebraucht habe, doch höchst unsachlich und unzweckmässig gewählt ist. Ich möchte fast behaupten, dass die ausschliessliche Anwendung dieser Bezeichnung wohl die gänzliche Vernachlässigung dieses doch nicht uninteressanten Organs mit verschuldet hat. Vielleicht trägt die besser verständliche Bezeichnung „Vorhautbeutel" (Bursa praeputialis), die ich hiermit in Vorschlag bringen möchte, dazu bei, dass dieses Gebilde sich demnächst des Interesses der zoologischen Forscher erfreuen wird.

Zusammenfassung.

Im Nachfolgenden sollen mit kurzen Sätzen die Resultate meiner Untersuchungen, Versuche und Literaturstudien zusammengefasst werden, namentlich soweit die von mir gewonnenen Ergebnisse neu oder von den bisherigen Anschauungen abweichend sind.

1. Die Vorhaut des Schweines lässt einen hinteren röhrenförmigen, den Penis eng umgebenden und einen vorderen beträchtlich weiteren Theil unterscheiden. Diese beiden Abtheilungen sind anatomisch durch eine ringförmige Querleiste, histologisch durch die Verschiedenartigkeit ihrer inneren Auskleidung geschieden. Der weite Theil der Vorhaut bildet an der oberen Wand eine sich beim männlichen Thiere zu beträchtlicher Grösse entwickelnde beutelförmige Aussackung.

2. Der Penis des Ebers macht in seinem von der Vorhaut eingeschlossenen Theile eine nach links laufende einmalige spiralige Drehung. Bei Thieren, die vor erlangter Geschlechtsreife kastrirt worden sind, vollzieht sich regelmässig eine vollständige, zur Unbeweglichkeit führende Verlöthung des Penis mit der ihn scheidenartig umgebenden Vorhaut.

3. Die Afterruthenmuskeln sind paarig; ihre Anheftung an der Ruthe geschieht nicht an korrespondirenden Stellen, sondern der linke heftet sich regelmässig einige Centimeter weiter nach vorn an.

4. Dem Schwein fehlen die hinteren Präputialmuskeln. Dagegen kommt der vordere Präputialmuskel zu besonderer Entwickelung. Derselbe, ursprünglich unpaarig, theilt sich kurz vor der Vorhaut und umgiebt die oben erwähnte beutelförmige Aussackung der Vorhaut in Gestalt eines häutig-muskulösen Sackes.

Bei weiblichen Schweinen ist ein ähnlicher Muskel nicht nachweisbar.

5. Die Harnentleerung erfolgt beim männlichen Schwein in einem kontinuirlichen, jedoch durch zuckend-schleudernde rhythmische Bewegungen der Vorhautpartie scheinbar unterbrochenen Strahle.

6. Die Begattung vollzieht sich beim Schwein unter ausgesprochen drehenden Bewegungen des Penis um seine Längsachse.

7. Die unter 1. erwähnte Ausstülpung der oberen Wand des sackförmigen Vorhauttheiles ist von doppelt eiförmiger Gestalt und erreicht bei alten Ebern fast die Grösse von zwei Gänseeiern.

8. Seinem histologischen Aufbau nach zeigt dieses Gebilde einen rein kutanen Charakter. Das mediane Septum desselben ist gewöhnlich mit einem gut entwickelten Papillarkörper ausgestattet.

9. Das Vorhandensein dieses Vorhautbeutels, der von den Anatomen als „Nabelbeutel“ bezeichnet wird, wurde zuerst von Viborg (1794) festgestellt.

10. Die Entwickelung dieses Organs kommt nach vollzogener Kastration zum Stillstand und sein Lageverhältniss zu der Vorhaut erleidet dadurch eine typische Veränderung.

11. Der Vorhautbeutel steht trotzdem in keiner nachweisbaren Beziehung zu den Funktionen des Geschlechtsapparates bezw. zur Urinentleerung. Eine beabsichtigte Füllung desselben mit Urin tritt ebensowenig ein, wie eine Kompression dieses Hohlgebildes durch seine Muskulatur.

12. Der Vorhautbeutel des Schweines hat, wenngleich für ihn keine sekretorischen Eigenschaften nachweisbar sind, gewisse unverkennbare Aehnlichkeiten mit dem Bibergeilbeutel des Bibers, und noch mehr mit dem Moschusbeutel des Moschusthieres.

13. Er ist wahrscheinlich das Rudiment eines, den früheren Generationen des Schweines eigen gewesenen, dem Moschusbeutel analogen sekretorischen Organes. Diese Annahme wird unterstützt durch das Vorkommen analoger, in Rückbildung begriffener Organe bei zwei Antilopenarten.

14. Der Vorhautbeutel kommt nicht bei allen Schweincarten vor; er fehlt z. B. dem Nabelschwein, Dicotyles torquatus: bei welchem auch der beim zahmen Schwein gut entwickelte Vorhautmuskel nicht vorhanden ist.

15. An Stelle des bisher gebräuchlich gewesenen, zu einer ganz falschen Vorstellung führenden Namens „Nabelbeutel“ wäre besser die Bezeichnung „Vorhautbeutel oder Präputialbeutel (Bursa praeputialis)“ anzuwenden.

Erklärung der Abbildungen.

Figur I. Stück aus der Bauchwand eines $^3/_4$jährigen Ebers; Längsschnitt, etwas rechts von der Medianebene durch den Nabelbeutel (Nb.) gelegt, so dass das genau median verlaufende Septum (S) erhalten geblieben ist. Die geöffneten Hohlräume des Nabelbeutels und der Vorhaut (P.s.) sind in mässig gespanntem Zustande dargestellt, da nur so eine Uebersicht über die Lage- und Grössenverhältnisse möglich ist. Um einen besseren Einblick in die Höhlung des Nabelbeutels zu gestatten, sind an zwei Stellen Stücke aus dem Septum entfernt. Auf den Schnittflächen des letzteren ist das Lumen der quer durchschnittenen Hauptarterie des Nabelbeutels sichtbar.

Der Schnitt hat die rechte Seite der röhrenförmigen Vorhaut (P.r.) abgetragen und den unverletzten Penis (P.) in seiner natürlichen Lage blossgelegt.

Die der Fig. I entsprechende schematische Zeichnung stellt einen von sämmtlichen umgebenden Muskeln, Fett und Bindegewebsmassen frei präparirten Nabelbeutel im Zusammenhang mit der Vorhaut dar. Das Präparat (etwa in gleicher Grösse wie in Fig. I.) ist nach vorheriger Unterbindung des röhrenförmigen Vorhauttheiles (P.r.) aufgeblasen zu denken.

Figur II. Stück aus der Bauchwand eines zweijährigen Jungkastraten (vom dreifachen Gewicht des Ebers). Ebenfalls in etwas gespanntem Zustande veranschaulicht.

Längsschnitt, durch den Nabelbeutel einige Millimeter links von dem Septum gelegt, so dass dasselbe an der rechten Hälfte geblieben, also in der Figur nicht sichtbar ist. Vom röhrenförmigen Vorhauttheil (P.r.), wie bei Fig. I, rechte Seite abgetragen. Der Penis ist im Gegensatz zu Fig. I eng in der Vorhaut liegend dargestellt, da er bis zur Harnröhrenmündung mit derselben verwachsen zu denken ist.

Die zugehörige schematische Zeichnung verhält sich wie die entsprechende bei Fig. I.

Die Figur II nebst zugehöriger schematischer Zeichnung veranschaulicht im Vergleich zu Fig. I:

1. Die auffallenden Grössenverschiedenheiten des Nabelbeutels von Ebern und Jungkastraten.
2. Die dagegen fast gleichen Grössenverhältnisse des sackförmigen Vorhauttheiles.

3. Die geradezu senkrechte Stellung der Eingangsöffnung in den Nabelbeutel bei Jungkastraten im Gegensatz zu der fast horizontalen Stellung derselben beim Eber.
4. Die Verschiedenheiten der Lage des Nabelbeutels im Verhältniss zur Vorhaut. Während derselbe nämlich beim Eber mit fast $^1/_3$ seiner Ausdehnung über dem sackförmigen Vorhautheil liegt, ist er beim Jungkastraten direkt hinter demselben gelegen.

Die Bezeichnungen sind in Fig. I und II dieselben: B = Bauchmuskel, F = Fettmassen, H = äussere Haut, N = Nabel, Nb. = Nabelbeutel, P.s. = Praeputium, sackförmiger Theil, P.r. = Praeputium, röhrenförmiger Theil, P.q. = ringförmige Querfalte, die beide Theile von einander scheidet, P = Penis, S = Septum des Nabelbeutels, an zwei Stellen unterbrochen (fehlt in Fig. II), u = schlitzförmige Harnröhrenmündung, p = Papillen des röhrenförmigen Vorhauttheiles, v.b. = das die obere Wand des letzteren mit dem Nabelbeutel verbindende Bindegewebe, v = ventrale, d = dorsale Wand des sackförmigen Vorhauttheiles, o.p. = Orificium praeputii, äussere Vorhautöffnung, o.b. = Orificium bursae, Eingangsöffnung in den Nabelbeutel.

Literatur.

1. Cannstatt's Jahresberichte über die Leistungen in der Thierheilkunde. Jahrg. 1851 u. 1852.

2. Comptes rendus hebdomadaires des séances de l'Académie des sciences. Band 1847. p. 68.

3. Gurlt, Handbuch der vergleichenden Anatomie. Berlin 1860.

4. Leisering-Müller, Anatomie der Haussäugethiere. Berlin 1885. S. 553.

5. Ellenberger-Müller, Anatomie der Haussäugethiere. Berlin 1896. S. 537.

6. Franck, Anatomie der Haussäugethiere. München 1883. S. 718.

7. Leyh, Handbuch der Anatomie der Hausthiere. Stuttgart 1859.

8. Siebold und Stannius, Lehrbuch der vergleichenden Anatomie. Berlin 1806. S. 372.

9. F. Müller, Lehrbuch der Anatomie der Haussäugethiere. Wien 1885. S. 356.

10. Leisering, Atlas der Anatomie der Haussäugethiere. Leipzig 1888. S. 142.

11. Lavocat et Rigot, Traité complet de l'anatomie des animanx domestiques. Paris 1845.

12. Cuvier, Leçons d'anatomie comparée; deutsch von Froriep und Meckel. Leipzig 1809—1810. Tome IV. p. 489 u. 658.

13. Martiny, Naturgeschichte der für die Heilkunde wichtigen Thiere. Darmstadt 1847.

14. Milne Edwards, Leçons sur la physiologie et l'anatomie comparée de l'homme et des animaux. Paris 1870. p. 854.

15. Chauveau, Traité d'anatomie comparée des animaux domestiques. Paris 1855, 1871.

16. Colin, Traité de physiologie comparée des animaux. Paris 1888. p. 854.

17. Buffon, Histoire naturelle générale et particulière. Paris 1756. Tome V. p. 176. Tafel XIX.

18. Arloing, Traité d'anatomie comparée des animaux domestiques. Paris 1890. p. 621.

19. Bendz, Handbog i den physiologiske Anatomie af de almindeligste danske huuspattedyr. Kjöbenhavn 1873. p. 405.

20. Hering, Physiologie der Hausthiere. Stuttgart 1832.

21. Ellenberger, Vergleichende Physiologie des Menschen und der Haussäugethiere. Berlin 1892. S. 289.

22. Müller, F., Physiologie der Haussäugethiere. Wien 1862.

23. Bendz, Körperbau und Leben der landwirthschaftlichen Haussäugethiere, aus dem Dänischen übersetzt von Fock. Berlin 1876.

24. Wilckens, Form und Leben der landwirthschaftlichen Hausthiere. Berlin 1895.

25. Ellenberger, Grundriss der Histologie der Haussäugethiere. Berlin 1888. S. 125.

26. Eichbaum, in Ellenberger, Lehrbuch der vergleichenden Histologie der Haussäugethiere. Berlin 1887. S. 306.

27. K. Müller in Koch, Encyklopädie der Thierheilkunde. Bd. VII. S. 1.

28. Brehm's Thierleben. Leipzig 1891. Bd. 3. S. 506, 513.

29. Viborg, Anleitung zur Erziehung und Benutzung des Schweines. Kopenhagen 1794.

30. Brandt und Ratzeburg, Getreue Darstellung und Beschreibung der Thiere, die in der Arzneimittellehre in Betracht kommen. Berlin 1830/33.

31. Pallas, Zoographia Rosso-Asiatica. Petropoli 1811. T. 1.

32. Pallas, Spicilegia zoologica. Bd. XII. Ad genus antiloparum complementum. p. 43 u. 58.

33. Pallas, Ebendaselbst. Bd. XIII. Moschi historia naturalis. p. 1, 27, 39.

34. Johnstoni, Historia naturalis de quadrupedibus. 1653. p. 103.

35. Ulyssis, Aldrovandi Quadrupedum omnium bisulcorum historia. Lib. I. 1647. p. 1014.

36. Hering, Operationslehre für Thierärzte. Stuttgart 1885. p. 546.

37. Semmer in Koch's Encyklopädie für Thierärzte. Bd. II. S. 442.

38. Stockfleth, Handbuch der thierärztlichen Chirurgie, aus dem Dänischen übersetzt von Ch. Steffen. Leipzig 1889. p. 562.

39. Bayer, Lehrbuch der Veterinär-Chirurgie. Wien 1887. S. 438.

40. Leydig, Zur Anatomie der männlichen Geschlechtsorgane und Analdrüsen der Säugethiere. Zeitschrift für wissenschaftliche Zoologie von Siebold und Kölliker. II. Bd. 1850. S. 30.

41. Malkmus, Die rudimentäre Beuteltasche der Schafe. Inaug.-Diss. Erlangen 1886.

42. Brauell, Beiträge zur Myologie der männlichen Genitalien. Oesterreichische Vierteljahresschrift für wissenschaftliche Veterinärkunde. 1868. XXIX. Bd.

43. Graff, Vergleichend anatomische Untersuchungen über den Bau der Hautdrüsen der Haussäugethiere und des Menschen, mit besonderer Berücksichtigung der Präputialdrüsen. Inaug.-Diss. Leipzig 1879.

44. Brühl, Einiges zu den Geschlechtstheilen der Hausthiere. In „Kleine Beiträge zur Anatomie der Haussäugethiere.“ Wien 1850.

45. Hausmann, Ueber die Zeugung und Entstehung des wahren weiblichen Eies bei den Säugethieren und Menschen. 1840. S. 39.

46. Murie, „On Saïga tartarica“ in „Proceedings of the Zoological Society“ 1870. p. 451—503.

47. Oken, Isis. Jahrgang 1826. p. 850—851.

48. W. Yarrell in „Proceedings of the Zoological Society.“ 1840. p. 10.

49. Garrod, „On the musc“ in „Proceedings of the Zoological Society.“ Jahrgang 1877.

50. Mayer, Ueber die Funktionen verschiedener Theile des Penis beim Hunde. Giessen 1863.

51. Weber, E. H., Beiträge zur Anatomie und Physiologie des Bibers. Verhandlungen der Gesellschaft der Wissenschaften zu Leipzig 1848.

52. Bence, Zeitschrift für rationelle Medicin. Bd. 33 (1868). S. 15.

53. Vogt und Specht, Die Säugethiere in Wort und Bild. München 1893.

Vita.

Geboren am 6. Januar 1867 zu Insterburg besuchte ich das dortige Gymnasium bis zu halbjährigem Aufenthalt in der Prima, um mich dann im Jahre 1884 in Berlin dem Studium der Thierheilkunde zu widmen. Nach bestandenem Tentamen physicum setzte ich meine Studien in München und später wieder in Berlin fort, woselbst ich im Jahre 1888 die Staatsprüfung ablegte. Nach Absolvirung meines Militärdienstjahres beim 2. Garde-Ulanen-Regiment und nach 2½jähriger praktischer Thätigkeit als Thierarzt besuchte ich wieder die Thierärztliche Hochschule zu Berlin, um mich der Prüfung für die Anstellung als beamteter Thierarzt zu unterziehen. Zugleich widmete ich mich im Sommersemester 1892 und im Wintersemester 1892/93 dem Universitätsstudium in Berlin. Nach Ablegung der betr. Prüfung und nach einjähriger weiterer praktischer Thätigkeit, fand ich, seit dem Jahre 1894 als städtischer Thierarzt am Schlachthofe zu Braunschweig thätig, hier Gelegenheit zu 4 semestrigen weiteren naturwissenschaftlichen Studien an der Technischen Hochschule und dem Herzogl. naturwissenschaftlichen Museum. Im darauf folgenden Wintersemester setzte ich dieselben als Studirender an der Universität Basel fort, von welcher ich am 7. December 1896 nach bestandener mündlicher Prüfung (in der Zoologie, Chemie und Botanik) zum Dr. phil. promovirt wurde. Meine Lehrer in diesen Fächern waren die Herren Professoren: Müller, Wittmack, Pinner, Feser, Salkowsky, Reissert, Rabl-Rückhard, Rawitz, Jäkel, Blasius, Otto, Zschokke, Klebs, Piccard. Allen diesen Herren fühle ich mich zu herzlichem Dank für alle Anregung und wissenschaftliche Förderung verpflichtet.

Ganz besonders aber ist es mir ein Bedürfniss, den Herren Med.-Rath Professor Dr. Ellenberger und Prosektor Dr. Baum an der Thierärztlichen Hochschule zu Dresden für alle freundlichen Rathschläge bei der Bearbeitung der vorliegenden Abhandlung, sowie Herrn Prof. Dr. Blasius am hiesigen zoologischen Museum, durch dessen Freundlichkeit mir die Benutzung so reichen literarischen Materials ermöglicht wurde, an dieser Stelle nochmals meinen herzlichsten Dank auszusprechen.

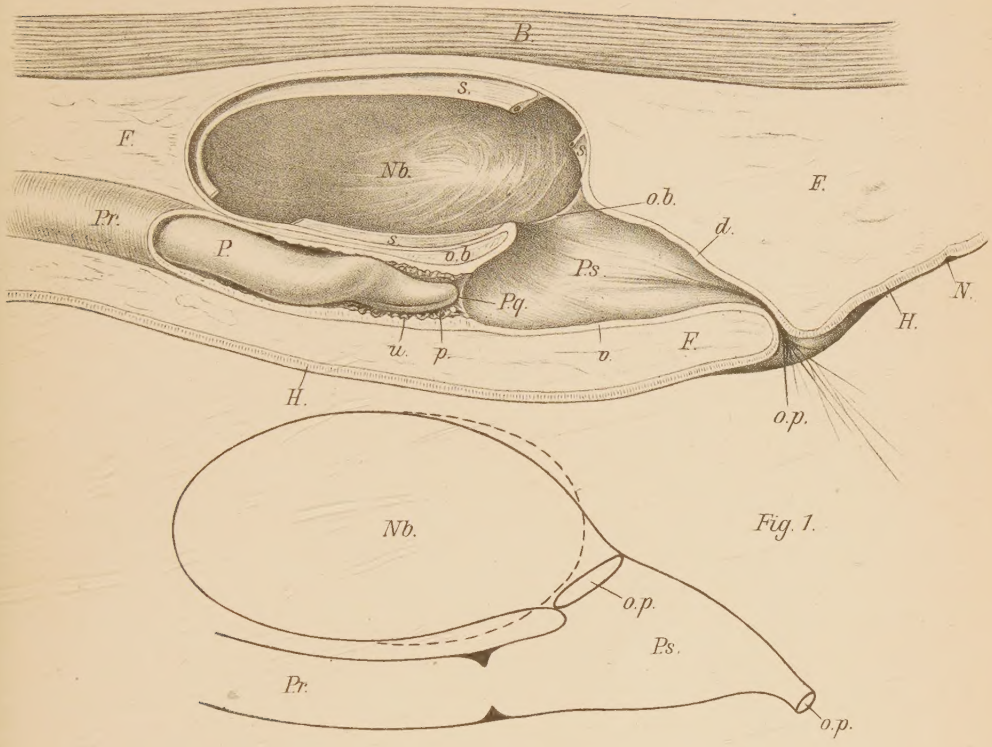

Fig. 1.

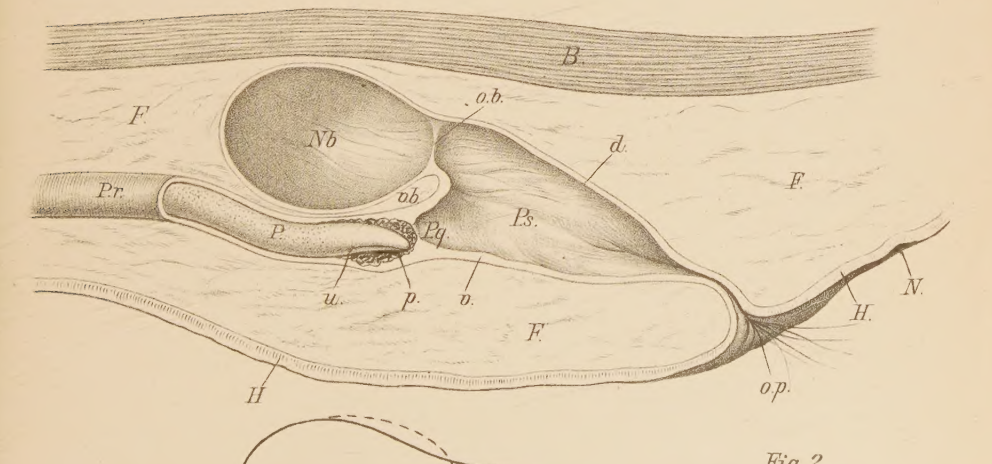

Fig. 2.